

Research Article

Protective effect of *Aloe vera* gel and vitamin E on histological structures of testicular tissue following experimental varicocele induction in ratsMaryam Kouchak, Shima Hosseinifar^{*}, Mohammad Reza Tabandeh, Niloufar Sadeghi

Department of Basic Sciences, Division of Histology, Faculty of Veterinary Medicine, Shahid Chamran University of Ahvaz, Ahvaz, Iran

Key Words

Aloe vera
Varicocele
Vitamin E
Testis
Histology
Wistar rat

Abstract

Introduction: Varicocele is one of the most common causes of infertility in men, which is caused by the expansion of the venous pampiniform plexus in the internal spermatic vein of the testicle. Considering the active biological components of *Aloe vera* and the anti-inflammatory, antioxidant, and tissue regeneration effects, this research was conducted to evaluate of protective effects of *Aloe vera* gel on the histomorphometric changes of testicular tissue after varicocele induction in rats.**Materials & methods:** Thirty male Wistar rats were divided into six groups (5 rats in each box) including the Control group; the Sham group (the abdomen was opened and all surgical procedures were performed except vascular ligation); the Group receiving *Aloe vera* gel (500 mg/kg gavage for 56 days); Varicocele group (through renal vein obstruction method); Varicocele group receiving *Aloe vera* (500 mg/kg gavage for 56 days); Varicocele group receiving Vitamin. E (40 mg/kg gavage for 56 days). At the end of the experimental period, the rats were euthanized with ketamine-xylazine, and for histomorphometric studies, the left testis was fixed in Buehler's solution for histomorphometric studies. Five micrometer thick sections were prepared via the usual methods of preparing paraffin tissue sections, and stained with Hematoxylin-Eosin (H&E) and PAS methods.**Results:** The findings of this research showed that the induction of Varicocele damaged the testicular tissue and increased interstitial connective tissue between the seminiferous tubules, hyperemia of the vessels around the tubules, changes in the shape of the seminiferous tubules, destruction of seminiferous tubules epithelium, disorder of spermatogenic cells, vacuolation and atrophy of Spermatogenic cells, and the thickness of the basal membrane of the Spermatogenic tubules was increased in compared with the control group; But in the Varicocele group that received *Aloe vera* gel, these changes in the testicle tissue were improved to a large extent, in compared to the varicocele group. On the other hand, *aloe vera* gel caused the continuity of the spermatogenic tubes, reducing the destruction of the tubes, thickness of the basal membrane, and hyperemia of the interstitial connective tissue vessels, compared to the varicocele group. Also, vitamin E caused the continuity of the testicle structure, increased the number of spermatogenic tubules (with active spermatogenic cells), and increased the regeneration of testicular interstitial connective tissue.**Discussion:** It seems that *aloe vera* gel can improve the tissue structure of the testis and seminiferous tubules of varicocele rats and showed protective effects on testis disorders caused by varicocele.

Article info

^{*} Corresponding Author's email:
sh.hosseinifar@suc.ac.ir

Received: 22 May 2024

Reviewed: 28 June 2024

Revised: 3 September 2024

Accepted: 13 October 2024

مقاله علمی - پژوهشی

اثر محافظتی ژل آلوئه‌ورا و ویتامین E بر تغییرات هیستولوژیک بافت بیضه در پی القای واریکوسل تجربی در موش صحرایی

مریم کوچک، شیما حسینی فر*، محمدرضا تابنده، نیلوفر صادقی

گروه علوم پایه، دانشکده دامپزشکی، دانشگاه شهید چمران اهواز، اهواز، ایران

کلمات کلیدی

آلوئه‌ورا
واریکوسل
ویتامین E
بیضه
هیستولوژی
موش صحرایی

چکیده

مقدمه: واریکوسل به‌عنوان یکی از شایع‌ترین علل ناباروری در مردان است که در اثر اتساع عروق شبکه پامپینی فرم در ورید اسپرماتیک داخلی بیضه به‌وجود می‌آید. با توجه به اجزای زیستی فعال در آلوئه‌ورا و اثرات ضدالتهابی، آنتی‌اکسیدانی و بازسازی بافتی و مقایسه آن با ویتامین E، به‌عنوان یک آنتی‌اکسیدان، این پژوهش با هدف بررسی اثرات محافظتی ژل آلوئه‌ورا و ویتامین E بر تغییرات هیستومورفومتری بافت بیضه در پی القای واریکوسل در موش صحرایی انجام شد.

مواد و روش‌ها: در این پژوهش، ۳۰ سر موش صحرایی نر نژاد ویستار به ۶ گروه ۵ تایی شامل گروه کنترل؛ گروه شم (شکم شکافته و همه مراحل جراحی به‌جز بستن عروق انجام شد)؛ گروه دریافت‌کننده ژل آلوئه‌ورا (۵۰۰ mg/kg)؛ گاوژ به مدت ۵۶ روز)؛ گروه واریکوسل (از طریق روش انسداد سیاهرگ کلیوی)؛ گروه واریکوسل دریافت‌کننده آلوئه‌ورا (۵۰۰ mg/kg)؛ گاوژ به مدت ۵۶ روز)؛ گروه واریکوسل دریافت‌کننده ویتامین E (۴۰ mg/kg)؛ گاوژ به مدت ۵۶ روز) تقسیم شدند. در پایان دوره آزمایش، موش‌ها با داروی کتامین-زایلازین آسان‌کشی و برای بررسی‌های هیستومورفومتریک، بیضه چپ در محلول بوئن تثبیت، با روش‌های معمول تهیه مقاطع بافتی پارافینی، برش‌هایی به ضخامت ۵ میکرومتر تهیه و با روش‌های هماتوکسیلین-ائوزین (H&E) و PAS رنگ‌آمیزی شدند.

نتایج: یافته‌های این پژوهش نشان داد که القای واریکوسل موجب آسیب به بافت بیضه شد و تغییراتی همانند افزایش بافت همبند بینابینی بین لوله‌های اسپرم‌ساز، پرخونی عروق پیرامون لوله‌ها، تغییر در شکل لوله‌های اسپرم‌ساز، تخریب و تحلیل اپی‌تلیوم لوله‌ها، نابسامانی در پیوستگی سلول‌های اسپرماتوژنز، واکوئل و آتروفی شدن سلول‌های اسپرماتوژنز و هم‌چنین افزایش ضخامت غشای پایه لوله‌های اسپرم‌ساز نسبت به گروه کنترل گردید؛ ولی در گروه واریکوسل دریافت‌کننده ژل آلوئه‌ورا در مقایسه با گروه واریکوسل، این تغییرات ساختاری در بافت بیضه تا حدود بسیاری بهبود یافته بود. از سوی دیگر، ژل آلوئه‌ورا باعث پیوستگی لوله‌های اسپرم‌ساز، کاهش تخریب لوله‌ها، کاهش ضخامت غشای پایه و پرخونی عروق بافت همبند بینابینی در مقایسه با گروه واریکوسل گردید. هم‌چنین ویتامین E باعث پیوستگی ساختار بافتی بیضه، افزایش شمار لوله‌های اسپرم‌ساز با سلول‌های اسپرماتوژنز فعال و افزایش بازسازی بافت بینابینی بیضه شد.

بحث و نتیجه‌گیری: با توجه به یافته‌های این پژوهش، گمان می‌رود ژل آلوئه‌ورا، هم‌چون ویتامین E، بتواند ساختار بافتی بیضه و لوله‌های اسپرم‌ساز موش‌های واریکوسلی را بهبود بخشد و روی اختلالات بیضوی ناشی از واریکوسل، اثرات محافظتی داشته باشد.

* پست الکترونیکی نویسنده مسئول:

sh.hosseinfar@suc.ac.ir

تاریخ دریافت: ۲ خرداد ۱۴۰۳

تاریخ داوری: ۸ تیر ۱۴۰۳

تاریخ اصلاح: ۱۳ شهریور ۱۴۰۳

تاریخ پذیرش: ۲۲ مهر ۱۴۰۳

مقدمه

بینابینی انسداد عروق کوچک، سلول‌های لیدیگ آسیب‌دیده در بافت بیضه مبتلا به واریکوسل دیده می‌شود (۱۱). اهمیت ترمیم واریکوسل برای درمان مردان نابارور (۱۸) و مراقبت از مشکلات باروری مرتبط با آن از دهه‌های گذشته مورد توجه پژوهشگران قرار گرفته و پیشرفت‌های بسیاری در سال‌های اخیر به‌همراه داشته‌است؛ حتی اگر واریکوسل از نظر جراحی (واریکوسلکتومی) قابل اصلاح باشد (۱۴)، اما در همه مردان از نظر پتانسیل باروری اثر مثبتی را نشان نمی‌دهد (۹، ۱۴). چندین راه‌کار درمانی به‌عنوان پشتیبان جراحی، با هدف بهبود ساختار بیضه و اثرات مثبت بر ناباروری ناشی از واریکوسل پیشنهاد شده است (۱۴). در این میان استفاده از آنتی‌اکسیدان‌ها، به‌عنوان مناسب‌ترین رویکرد درمانی برای کاهش اثرات واریکوسل در نظر گرفته می‌شود (۱۴). علاوه بر این می‌تواند نرخ موفقیت در درمان جراحی را افزایش دهد (۵). آلونهورا به‌دلیل ویژگی‌های دارویی بسیار، به‌عنوان یک گیاه دارویی- درمانی مهم در نظر گرفته می‌شود (۱۹) و تاثیرات بی‌شماری روی اندام‌های و بخش‌های مختلف بدن دارد و از هزاران سال قبل برای درمان برخی بیماری‌ها و مشکلات تولیدمثلی در انسان، استفاده می‌شد (۲۰). تجزیه و تحلیل فیتوشیمیایی ژل آلونهورا نشان می‌دهد که این گیاه ترکیباتی همانند پلی‌ساکاریدها، گلیکوپروتئین‌ها (۲۱)، استروئیدها، اسیدهای آلی، اسیدهای آمینه (۲۲، ۲۳) دارد که می‌تواند اثرات ضدالتهابی و کاهش قندخون داشته باشد (۲۴). از سوی دیگر، آلونهورا تا حد بسیاری ویژگی‌های ضد ویروسی، ضد دیابتی، ضد سرطانی (۲۲)، ضدالتهابی و پادزستی دارد (۱۹، ۲۲، ۲۳، ۲۵). تاکنون پژوهش‌های بسیاری در ارتباط با ویژگی‌های آنتی‌اکسیدانی و اثر بخشی آلونهورا انجام شده است که همگی به سودمند بودن این گیاه اشاره داشته‌اند (۲۱). ویتامین E (توکوفرول)، یک آنتی‌اکسیدان غیرآزمی قوی (۲۶)، محلول در چربی با منشا گیاهی و برای عملکردهای تولیدمثلی، عصبی، ماهیچه‌ای و ایمنی ضروری می‌باشد (۲۷) و می‌تواند واکنش پراکسیداسیون چربی‌های غشای سلولی را از راه مهار فعالیت رادیکال‌های آزاد (۲۸) را کاهش داده و از آسیب غشاهای سلولی محافظت نماید. نقش آنتی‌اکسیدانی ویتامین E در مهار نمودن اثرات مخرب رادیکال‌های آزاد در بیضه و اسپرم گزارش شده است (۲۶). این ویتامین برای حفظ فرایند اسپرماتوژنز در پستانداران ضروری بوده و موجب تقویت کیفیت و کمیت اسپرم، لقاح و باروری در انسان می‌شود (۲۸). با توجه به اهمیت درمانی گیاه آلونهورا و آسیب‌های ناشی از واریکوسل روی ساختار بافتی بیضه، این پژوهش با هدف بررسی نقش محافظتی احتمالی ژل آلونهورا بر تغییرات بافتی بیضه ناشی از واریکوسل و مقایسه آن با ویتامین E در موش‌های صحرایی نژاد ویستار انجام شد.

ناباروری یک مشکل رایج در مردان است و در ۵۰ درصد از کل موارد ناباروری زوجین، مردان نقش دارند (۱). امروزه عوامل گوناگونی موجب ناباروری در مردان می‌شود. واریکوسل به‌عنوان یکی از شایع‌ترین علل ناباروری در مردان بوده که باعث اتساع و تورم عروق شبکه پامپینی فرم در طناب اسپرماتیک داخلی بیضه می‌شود (۲). از دیدگاه بالینی، واریکوسل بیش‌تر در سمت چپ مشاهده می‌شود؛ اگرچه، واریکوسل دو طرفه نیز گزارش شده است (۳). بیماری‌زایی ناباروری مرتبط با واریکوسل به‌طور کامل تعریف نشده است (۲)، هرچند عوارض بسیاری همانند هیپرترمی کیسه بیضه، استرس اکسیداتیو (۲، ۴، ۵، ۶)، ایسکمی، هیپوکسی (۷)، اختلالات هورمونی (۸)، التهاب (۹)، هیپوپرفیوژن بیضه و ریفلکس متابولیت‌های سمی (۲) را دارد. در واریکوسل، برگشت خون به ورید اسپرماتیک داخلی بر سیستم تعادل دمایی بیضه اثر گذاشته و باعث افزایش دمای بیضه تا حدود ۲/۵ درجه سانتی‌گراد می‌شود که می‌تواند به ایجاد اختلال در اسپرم‌زایی (۲) و کاهش تدریجی باروری (۳) خواهد شد. یافته‌ها نشان داده که واریکوسل با افزایش استرس اکسیداتیو همراه است (۱). افزایش استرس اکسیداتیو باعث آسیب به سفید پرده، بافت بینابینی بیضه، سلول‌های زایا و لوله‌های اسپرم‌ساز می‌شود (۱۰). ایسکمی، هیپوکسی و هیپرترمی ناشی از واریکوسل، هم‌زمان با سلول‌های زایای آسیب‌دیده و سلول‌های اسپرم نابالغ (۷) و غیرطبیعی، منجر به تولید رادیکال‌های فعال اکسیژن اضافی می‌شود (۱۱). رادیکال‌های فعال اکسیژن اضافی باعث آسیب به سلول‌های اسپرم و غشای میتوکندری شده و تحرک آن‌ها را می‌کاهد (۱۲). پژوهش‌های گوناگونی وجود دارد که نشان می‌دهد رادیکال‌های فعال اکسیژن تولیدشده در اثر واریکوسل، سیتوتوکسیک بوده (۱۱) و با تأثیر منفی بر ساختار بافتی بیضه‌ها (۷، ۸، ۱۱) باعث آسیب به آن و اختلال در اسپرم‌زایی (۷) می‌شوند. واریکوسل با افزایش نشانگرهای التهابی، تأثیر منفی بر اسپرم‌زایی دارد (۱۰). تجمع سایتوکاین‌های پیش‌التهابی که التهاب را تشدید می‌کنند (۱۳)، باعث افزایش بیماری‌زایی واریکوسل می‌شوند (۴). واریکوسل بر کیفیت اسپرم، عمل‌کرد اسپرم، هیستومورفومتری بیضه تأثیر منفی می‌گذارد (۸). از جمله مشکلات پاتولوژیکی برخاسته از واریکوسل، کاهش ضخامت و تخریب اپی‌تلیوم (۴، ۱۴)، واکوئل شدن اپی‌تلیوم لوله‌های اسپرم‌ساز (۱۵)، دژنره شدن (۱۶) و کاهش اسپرماتوژنز (۳)، ادم بخش بیرونی لوله‌های (۴، ۱۲)، وجود فقط سلول‌های سرتولی در برخی از لوله‌های اسپرم‌ساز (۱۷)، لوله‌های اسپرم‌ساز با سلول‌های زایای نابالغ موجود در لومن (۱۵)، نکروز در لوله‌های اسپرم‌ساز (۱۸) اشاره کرد. هم‌چنین وجود غشاهای پایه ضخیم لوله‌های اسپرم‌ساز (۱۸) و در بافت همبند

مواد و روش‌ها

در این پژوهش، پودر ژل آلونهورا (گیاه آلونهورا باربادنسیس، شرکت داروسازی باریج اسانس، ایران)، ویال ویتامین E (شرکت اسوه، ایران) و موش‌های نر بالغ نژاد ویستار از مرکز پرورش حیوانات آزمایشگاهی از پژوهشگاه رویان اصفهان تهیه شدند.

طرح آزمایش و آماده‌سازی حیوانات: ۳۰ سر موش صحرایی

نر بالغ نژاد ویستار سالم با میانگین سنی ۸ هفته و میانگین وزنی ۱۷۰ تا ۲۳۰ گرم تهیه و در شرایط آزمایشگاهی مناسب (۱۲ ساعت نور و ۱۲ ساعت تاریکی در دمای ۲۴ درجه سانتی‌گراد) با دسترسی آزاد به غذا و آب، نگه‌داری شدند. این پژوهش برپایه دستورالعمل کار با حیوانات آزمایشگاهی و صدور مجوز کمیته اخلاق دانشگاه شهیدچمران اهواز (کد اخلاق/۳۰۷۹۸/۰۲/۹۹/۳/EE) انجام شد. موش‌ها به‌طور تصادفی به ۶ گروه ۵ تایی تقسیم شدند: ۱- گروه کنترل: موش‌های صحرایی این گروه بدون هیچ‌گونه جراحی و تجویز دارو در شرایط استاندارد نگه‌داری شدند. ۲- گروه شم: در این گروه، شکم شکافته و همه مراحل جراحی به‌جز بستن عروق انجام و دوباره بخیه زده شدند. ۳- گروه دریافت‌کننده آلونهورا: موش‌های این گروه، روزانه به مدت ۵۶ روز، ۵۰۰ mg/kg ژل آلونهورا را از راه گاوژ دریافت کردند (۲۹). ۴- گروه واریکوسلی: در این گروه، واریکوسل تجربی از طریق روش انسداد سیاهرگ کلیوی القا شد (۳۰). ۵- گروه درمان: موش‌های واریکوسلی روزانه 500 mg/kg ژل آلونهورا به‌صورت گاوژ دریافت کردند. ۶- گروه واریکوسلی دریافت‌کننده ویتامین E: در این گروه موش‌های واریکوسلی، روزانه ۴۰ mg/kg ویتامین E به‌صورت گاوژ دریافت کردند (۳۱). مدت درمان برای تمام گروه‌ها ۸ هفته بوده و برای القای واریکوسل، پس از بی‌هوشی با کتامین (mg/kg ۱۰۰) و زایلازین (mg/kg ۱۰) به‌صورت داخل صفاقی، موش‌ها در وضعیت خوابیده قرار گرفتند و روی شکم برش عمودی (حدود ۴-۳ سانتی‌متر) داده شد. پس از یافتن ورید کلیه چپ و نقطه ورود ورید اسپرماتیک داخلی به آن، پیرامون سیاهرگ کلیه چپ به آرامی آزاد شد. سپس کاتتر آنژیوکت (Gauge) ۲۰ به موازات ورید قرار گرفت و با آنژیوکت نخ ابریشم (۴-۰) به ورید بسته شد؛ به‌طوری‌که محل گره بعد از ورود ورید اسپرماتیک داخلی به سیاهرگ کلیوی (نزدیک ورید اجوف تحتانی) بود. پس از بستن گره، آنژیوکت به آرامی برداشته شد. این راه‌کار باعث کاهش قطر سیاهرگ کلیه چپ به حدود ۵۰ درصد می‌شود. سپس برش شکم در دو لایه (عضله و پوست) بخیه شد (۲۸). ۸ هفته پس از جراحی، در بیضه چپ موش‌ها واریکوسل القا گردید. پس از اتمام دوره درمان، موش‌های صحرایی نر آسان‌کشی (تزریق داخل صفاقی ۱۰۰-۵۰ میلی‌گرم به‌ازای هر کیلوگرم وزن

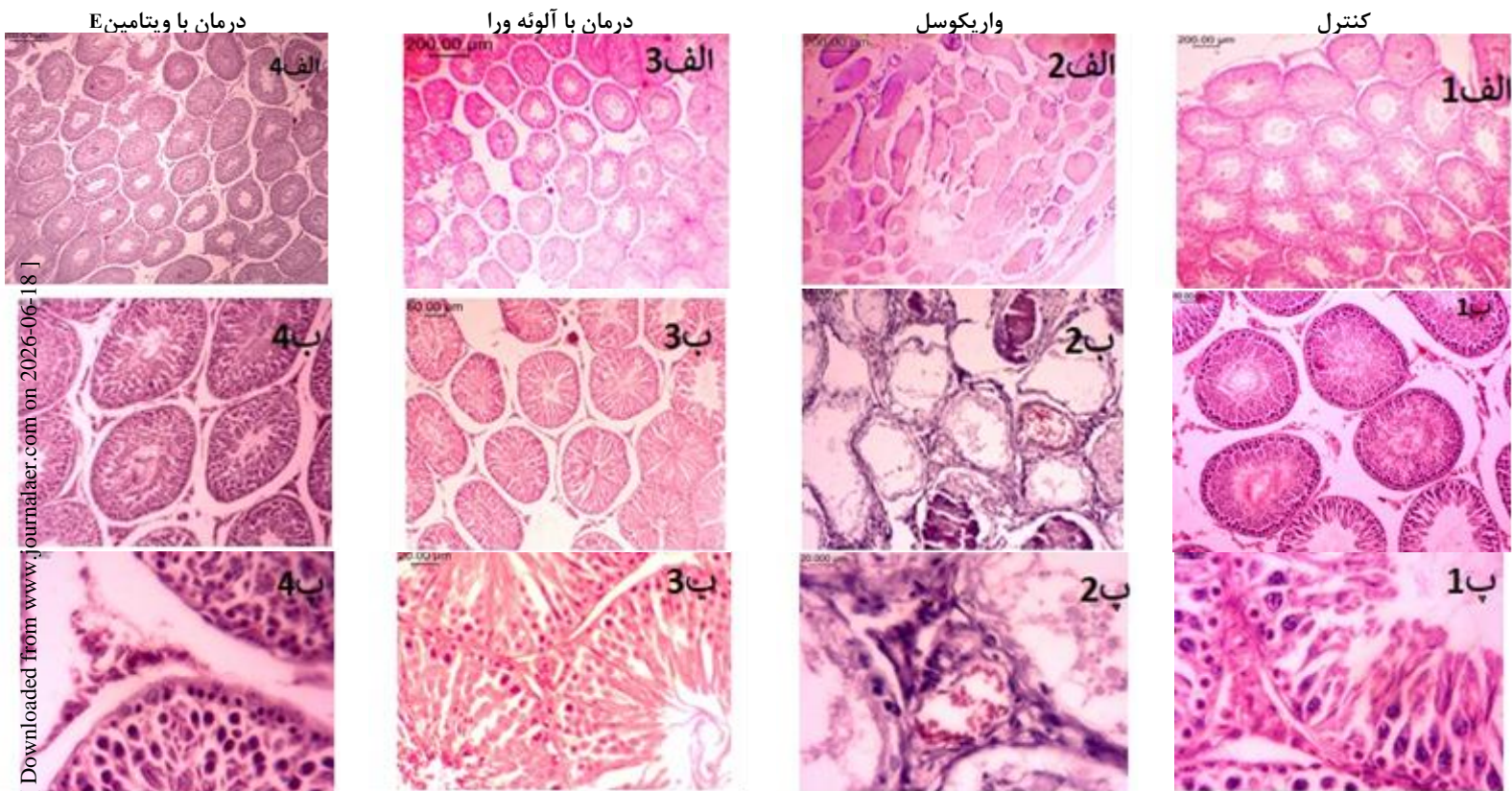
بدن کتامین و ۵ میلی‌گرم به‌ازای هر کیلوگرم وزن بدن زایلازین) شدند. بیضه چپ موش‌ها با احتیاط از بافت‌های پیرامون جدا و به منظور ارزیابی هیستولوژی و هیستومورفومتری بافت بیضه در محلول فیکساتیو بوئن قرار داده شد. پس از پایداری کامل بافت بیضه در محلول بوئن، به روش استاندارد تهیه مقاطع بافتی، عمل گردید. در روش تهیه مقاطع بافتی، پس از ثبوت، مراحل مختلف پاساژ شامل آنگیری، شفاف‌سازی و آغشتگی به پارافین انجام گرفت. سپس نمونه‌ها قالب‌گیری و با استفاده از میکروتوم دورانی (لیکا، آلمان) برش‌هایی با ضخامت ۵ میکرومتر تهیه و با استفاده از روش هماتوکسیلین-ئوزین (H&E) و پرئودیک اسیدشیف (PAS) رنگ‌آمیزی شدند. با استفاده از میکروسکوپ نوری بررسی هیستومورفومتری (لنز دیجیتال Dino-lite، نرم‌افزار Dino Capture ۲) بافت بیضه شامل ارزیابی تراکم لوله‌های اسپرم‌ساز، ساختار لوله‌های اسپرم‌ساز، پارانشیم و داربست بافت بیضه، تغییر اندازه ضخامت دیواره سفیدپرده و درصد لوله‌های اسپرم‌ساز تخریب شده انجام شد. برای شمارش و اندازه‌گیری هر یک از شاخص‌ها، از هر مقطع بافتی، ۵ میدان دید به‌صورت تصادفی انتخاب و برای هر شاخص، میانگین آن‌ها محاسبه گردید. تجزیه و تحلیل داده‌ها با استفاده از نرم‌افزاری SPSS ۲۰/۰ (SPSS Inc., Chicago, IL, USA) انجام شد. از آنالیز واریانس یک‌طرفه و به‌دنبال آن آزمون توکی برای آزمون تفاوت بین میانگین‌های مختلف استفاده شد. نمودارها با استفاده از Graph-Pad Prism ۸ رسم و تمام داده‌ها به‌صورت میانگین \pm انحراف معیار (SD) ارائه شدند. سطح معنی‌داری برای همه آزمون‌ها $P < 0.05$ ، * $P < 0.01$ ، ** $P < 0.001$ و *** $P < 0.0001$ تعیین شد.

نتیجه

مطالعه بافت‌شناسی بیضه در گروه کنترل نشان داد که لوله‌های اسپرم‌ساز به‌صورت مترکم، فعال، با ریخت‌شناسی طبیعی در کنار هم قرار داشتند. پیرامون لوله‌ها، بافت همبند بینابینی همراه با عروق خونی در پارین پیرامون لوله‌ای مشخص بود (شکل ۱-الف). غشای پایه دور لوله‌ها با ساختاری به هم پیوسته و با ضخامت طبیعی در پیرامون لوله‌ها قرار گرفته بودند (شکل ۲-الف). در دیواره لوله‌های اسپرم‌ساز، بافت پوششی زایا بارده‌های مختلف سلول‌های اسپرماتوژنیک، شامل سلول‌های اسپرماتوگونی، اسپرماتوسیت اولیه و ثانویه، اسپرماتید ابتدایی و نهایی مشهود بود. در بیش‌تر لوله‌ها، بیش از ۴ ردیف از سلول‌های نامبرده در اپی‌تلیوم دیواره لوله‌ها دیده شد. سلول‌های اسپرماتوژنیک در بافت پوششی مطبق جدار لوله‌ها، به‌طور به هم پیوسته و با نظم خاص کنار هم قرار گرفته بودند (شکل ۱-ب). حفره

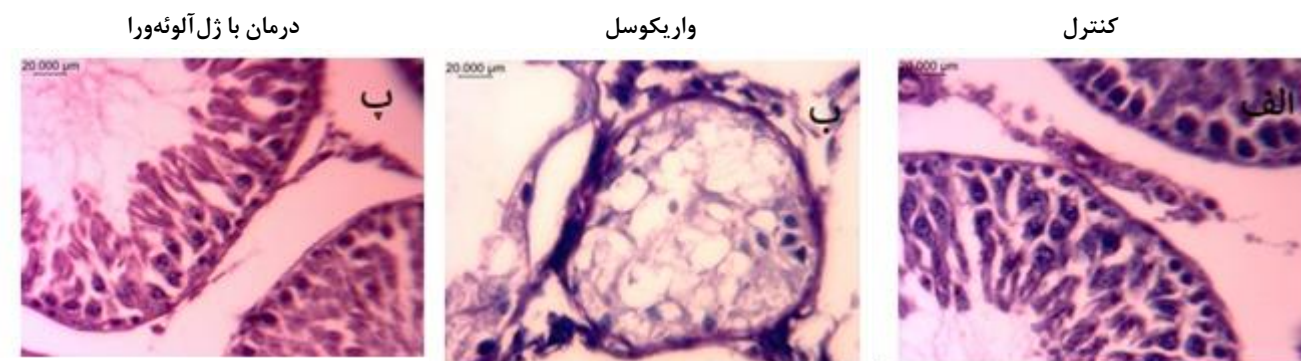اسپرم‌ساز وجود داشت. در برخی از لوله‌های اسپرم‌ساز، تنها سلول‌های سرتولی مشاهده می‌شد. هم‌چنین سلول‌های اسپرماتوژنیک نابالغ با هسته‌های کروی به صورت غیرطبیعی در لومن مرکزی لوله‌های اسپرم‌ساز دیده شد. واکنش شدن بافت پوششی و سلول‌های اسپرماتوژنیک دیواره سلول‌های اسپرم‌ساز، کاهش قطر لوله‌ها و ضخامت بافت پوششی زایا نیز مشاهده گردید (شکل ۱-ب). هسته سلول‌های لیدینگ کوچک و جمع شده با هسته هتروکروماتین و به صورت پخش و پراکنده در بافت همبند بین لوله‌ها قرار گرفته بودند (شکل ۱-پ). در گروه‌های دیگر (به جز گروه واریکوسل)، تحلیل لوله‌های اسپرم‌ساز مشاهده نگردید. گاوژ ژل آلونه‌ورا به موش‌های واریکوسلی باعث پیوستگی و نظم لوله‌های اسپرم‌ساز، کاهش پرخونی عروق پیرامون لوله‌های اسپرم‌ساز گردید (شکل ۱-ب و شکل ۱-الف).

درون لوله‌ها پر از سلول‌های اسپرماتوزوآ بود (شکل ۱-ب). سلول‌های لیدینگ در بافت همبند بینابینی به صورت تکی یا خوشه‌ای به هم پیوسته، پیرامون عروق خونی کوچک مشاهده شدند. این سلول‌ها به شکل سلول‌های چندوجهی با هسته‌های بزرگ یوکروماتین و سیتوپلاسم وسیع اسیدوفیلی کف‌آلود بین لوله‌ها قرار داشتند (شکل ۱-ب). در گروه واریکوسل، لوله‌های اسپرم‌ساز به شکل پراکنده و نامنظم قرار گرفته و برخی لوله‌ها چروکیدگی داشتند و بافت همبند بینابینی بین لوله‌ها، افزایش یافته بود (شکل ۱-الف). پرخونی عروق خونی پیرامون لوله‌ها و خون‌ریزی در بافت همبند بینابینی مشاهده شد (شکل ۱-ب). غشای پایه پیرامون لوله‌ها ظاهری غیرطبیعی و ضخیم شده، داشت (شکل ۲-ب) و تحلیل لوله‌های اسپرم‌ساز و تخریب دیواره این لوله‌ها مشاهده گردید. از سوی دیگر؛ از هم‌گسیختگی سلول‌های اسپرماتوژن، آتروفی و کاهش شمار رده‌های سلولی درون لوله‌های



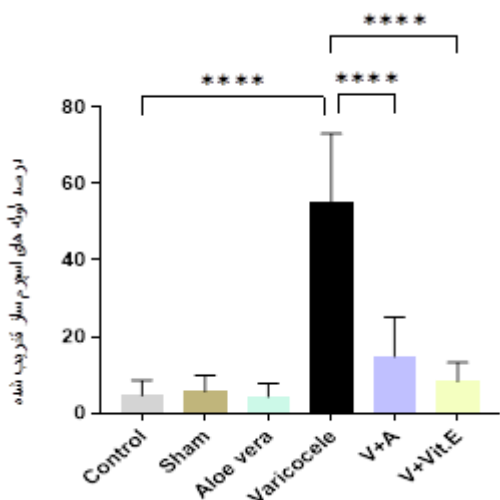
شکل ۱: ساختار بافتی بیضه موش‌های صحرایی در گروه‌های مختلف مورد مطالعه

گروه کنترل: الف- لوله‌های اسپرم‌ساز فشرده و منظم با بافت همبند بینابینی طبیعی (H&E×۴)؛ ب- لوله‌های اسپرم‌ساز فعال و دیواره لوله‌های اسپرم‌ساز ضخیم با اسپرماتوژن فعال (H&E×۱۰)؛ پ- رده‌های سلولی اسپرماتوژن کامل (پیکان سیاه)، سلول‌های لیدینگ بزرگ با هسته یوکروماتین (سر پیکان سیاه) (H&E×۴۰). گروه واریکوسل: الف- تخریب لوله‌های اسپرم‌ساز، کاهش قطر لوله‌ها (H&E×۴)؛ ب- لوله‌های اسپرم‌ساز تخریب شده (پیکان سیاه)، ضخامت لوله‌های اسپرم‌ساز کاهش یافته (پیکان سفید) (H&E×۱۰)؛ پ- کوچک شدن سلول‌های اسپرماتوژن (پیکان سیاه)، پرخونی در عروق بافت همبند بینابینی (پیکان سفید)، سلول‌های لیدینگ در اندازه کوچک و هسته‌های هتروکروماتین (سر پیکان سیاه) (H&E×۴۰). گروه درمان با ژل آلونه‌ورا: الف- ترمیم دیواره لوله‌های اسپرم‌ساز به همراه نظم و فشردگی لوله‌های اسپرم‌ساز (H&E×۴)؛ ب- لوله‌های اسپرم‌ساز فعال با اسپرماتوژن فعال (سر پیکان سیاه) (H&E×۱۰)؛ پ- رده‌های سلولی اسپرماتوژن کامل با افزایش اندازه سلول‌ها (پیکان سیاه)، کاهش پرخونی عروق در بافت همبند بینابینی (پیکان سفید). گروه درمان با ویتامین E: الف- لوله‌های اسپرم‌ساز منظم و فشرده (H&E×۴)؛ ب- اسپرماتوژن فعال در لوله‌های اسپرم‌ساز با افزایش ضخامت بافت پوششی لوله‌ها (H&E×۱۰)؛ پ- افزایش سلول‌های اسپرماتوژن (پیکان سیاه)، سلول‌های لیدینگ فعال با هسته یوکروماتین (سر پیکان سیاه) (H&E×۴۰).



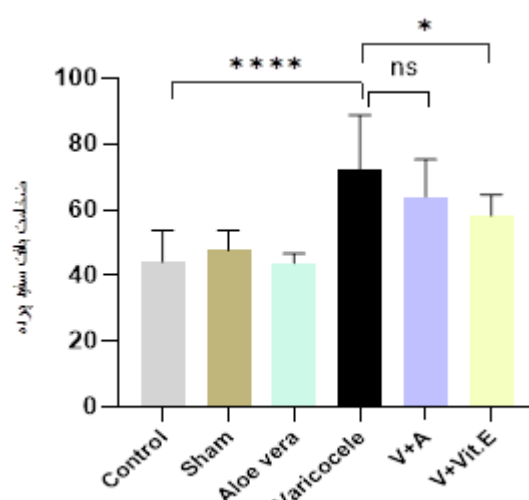
شکل ۲: مقایسه ضخامت غشای پایه لوله‌های اسپرم‌ساز در گروه‌های مورد مطالعه (رنگ آمیزی PAS ۴۰×)

الف- در گروه کنترل غشای پایه نازک؛ ب- در گروه واریکوسل غشا پایه ضخیم؛ پ- کاهش ضخامت غشای پایه در گروه درمان با آلوه‌ورا (پیکان سیاه).



شکل ۴: نمودار مقایسه درصد لوله‌های اسپرم‌ساز تخریب شده بیضه درموش‌های صحرایی مورد مطالعه

*** $P < 0.0001$ نشان‌دهنده اختلاف از گروه کنترل سالم می‌باشد.
**** $P < 0.0001$ نشان‌دهنده اختلاف از گروه واریکوسل می‌باشد.



شکل ۳: نمودار مقایسه تغییرات ضخامت بافت سفیدپرده بیضه درموش‌های صحرایی مورد مطالعه

*** $P < 0.0001$ نشان‌دهنده اختلاف از گروه کنترل سالم می‌باشد.
* $P < 0.05$ نشان‌دهنده اختلاف از گروه واریکوسل می‌باشد.

کاهش سلول‌های نابالغ در لومن مرکزی و پیوستگی بیشتر بافت بینابینی بین لوله‌های اسپرم‌ساز دیده شد (شکل ۱-ب). سلول‌های لیدیک در بافت بینابینی بیضه موش‌های صحرایی دریافت‌کننده ویتامین E با پراکندگی منظم و با هسته یوکروماتین مشاهده گردیدند (شکل ۱-پ). هیستومتری بافت بیضه- افزایش ضخامت بافت سفید پرده در اثر واریکوسل ایجاد شده در بیضه موش‌های صحرایی در گروه واریکوسل در مقایسه با گروه کنترل قابل توجه بود ($P < 0.0001$). تجویز ویتامین E و آلوه‌ورا موجب کاهش ضخامت سفید پرده نسبت به گروه واریکوسل شد، که این کاهش ضخامت در گروه ویتامین E در مقایسه با گروه واریکوسل معنی‌دار بود ($P < 0.05$) (شکل ۳). درصد لوله‌های اسپرم‌ساز تخریب شده بیضه در موش‌های صحرایی واریکوسلی در مقایسه با گروه کنترل افزایش معنی‌داری داشت ($P < 0.0001$).

با تجویز ژل آلوه‌ورا به گروه واریکوسلی، کاهش ضخامت غشای پایه کاهش تخریب لوله‌ها، کاهش تراکم سلول‌های نابالغ در لومن مرکزی لوله‌های اسپرم‌ساز و افزایش بلوغ اپی‌تلیوم لوله‌های اسپرم‌ساز دیده شد (شکل ۲-ب). در گروه درمان دریافت‌کننده ژل آلوه‌ورا، افزایش لوله‌هایی با اسپرماتوژنز فعال و پیوستگی ساختار در بافت بیضه مشاهده شد. همچنین واکنش‌ها و به هم‌ریختگی ساختار بافت پوششی در لوله‌های اسپرم‌ساز نسبت به گروه واریکوسل کم‌تر مشاهده شد. سلول‌های لیدیک در بافت همبند بین لوله‌های اسپرم‌ساز نسبت به گروه مبتلا به واریکوسل تجربی، فراوانی بیشتر و سلول‌ها پیوسته‌تر بودند (شکل ۱-ب). از سوی دیگر، در گروه درمان واریکوسل دریافت‌کننده ویتامین E، پیوستگی در ساختار بافت بیضه و افزایش بیشتر لوله‌هایی با اسپرماتوژنز فعال مشاهده گردید (شکل ۱-الف). همچنین

بینابینی و پرخونی عروق (۱۴) و Sadeghi و همکاران، پرخونی در عروق بینابینی (۲) را گزارش دادند. پژوهش‌ها نشان داده که ارتباطی بین ناباروری ناشی از واریکوسل و استرس اکسیداتیو در موش‌های صحرایی نر وجود دارد. واریکوسل موجب افزایش استرس اکسیداتیو و کاهش خاصیت آنتی‌اکسیدان‌های می‌شود (۲). افزایش تولید رادیکال‌های آزاد و کاهش آنتی‌اکسیدان‌ها در پی القای واریکوسل، منجر به استرس اکسیداتیو، اختلال در عملکرد هورمون‌های جنسی مردان و بافت بیضه و اسپرم‌ها می‌شوند (۳۲). رادیکال‌های آزاد به طور مستقیم به DNA اسپرم آسیب می‌رسانند و به دنبال آن بریک‌پارگی ژنوم جنین تاثیر می‌گذارد (۱۲). آنتی‌اکسیدان‌ها به طور مستقیم یا غیرمستقیم سبب افزایش باروری می‌شوند (۳۷، ۲۴). گزارش شده است که شمار سلول‌های لوله اسپرم‌ساز در شرایط بهبود تغذیه‌ای، تحت تاثیر عصاره‌های گیاهی، افزایش تستوسترون و مواد آنتی‌اکسیدانی افزایش می‌یابند (۳۴، ۳۸). ژل رویال از بیضه موش در برابر اثرات استرس اکسیداتیو واریکوسل محافظت می‌کند. این محافظت ممکن است به دلیل افزایش تشکیل آنزیم‌های آنتی‌اکسیدانی و اثرات سرکوب‌کننده پراکسیداسیون لیپیدی و رادیکال‌های آزاد تولید شده ناشی از واریکوسل باشد (۱۸). لیکوپن موجود در گوجه‌فرنگی به عنوان یک آنتی‌اکسیدان و ضدالتهاب اثرات سودمندی بر بهبود سطح تستسترون و ساختار لوله‌های اسپرم‌ساز و هم‌چنین کاهش مالون‌دآلدئید در بافت بیضه ناشی از واریکوسل داشته‌است (۴). پروانتوسیانیدین دانه‌انگور موجب افزایش تحرک و شمار اسپرم‌ها و بهبود آسیب‌های واریکوسل گردید (۳۹). درمان با آنتی‌اکسیدان‌ها (برای نمونه، گیاه آلوئه‌ورا) می‌تواند به عنوان یک روش درمانی در اختلالات ناباروری در نظر گرفته شود. در پژوهشی نشان داده شد که در طول ۷ هفته تیمار با ژل آلوئه‌ورا، محافظت سلول‌های اسپرماتوژنیک در گروه دیابتی دریافت‌کننده آلوئه‌ورا در مقایسه با دیابتی‌های بدون درمان مشاهده گردید و این شاخص را در موش‌های صحرایی دیابتی بهبود داده و آن را در سطح گروه کنترل سالم نگه‌داری و محافظت می‌نماید (۲۴). Akinola و همکاران، گزارش کردند آلوئه‌ورا در بهبود تغییرات هیستوپاتولوژیک در بیضه‌ها به دنبال مسمومیت بیضه ناشی از کلرید آلومینیوم مؤثر بوده و باعث بازسازی اپی‌تلیوم لوله‌های اسپرم‌ساز می‌شود (۲۳). یافته‌های این پژوهش نشان می‌دهد که خاصیت آنتی‌اکسیدانی ژل آلوئه‌ورا در برابر استرس اکسیداتیو ایجاد شده حاصل از القای واریکوسل در موش‌های صحرایی موجب بهبود بافت بیضه، حفظ رده‌های سلول‌های اسپرماتوژن به میزان قابل توجهی در مقایسه با گروه واریکوسل گردید. با توجه به این یافته‌ها، Zhang و همکاران، نشان دادند که واریکوسل تجربی در موش صحرایی باعث از بین رفتن اپی‌تلیوم لوله‌های اسپرم‌ساز بیضه چپ، کاهش غلظت تستسترون در سرم و افزایش سطح سیتوکین‌های پیش‌التهابی در بافت بیضه چپ می‌شود که با تجویز گیاه *Morinda officinalis* به عنوان یک آنتی‌اکسیدان باعث ترمیم اپی‌تلیوم آسیب دیده، تشدید اسپرماتوژن و وختی‌سازی آسیب‌های ناشی از واریکوسل به اپی‌تلیوم (از راه کاهش سیتوکین‌ها و تنظیم سطح هورمون‌های جنسی غیرطبیعی) گردید (۱۳). Wang و همکاران، با استفاده از عصاره پروانتوسیانیدین دانه

تجویز ژل آلوئه‌ورا و ویتامین E برای درمان موش‌های واریکوسل شده موجب بهبود و کاهش درصد لوله‌های اسپرم‌ساز تخریب شده در مقایسه با گروه واریکوسل گردید ($P < 0.001$) (شکل‌های ۳ و ۴). در مورد درصد لوله‌های اسپرم‌ساز تخریب شده و ضخامت سفید پرده، بین گروه‌های واریکوسلی دریافت‌کننده آلوئه‌ورا و واریکوسلی دریافت‌کننده ویتامین E تفاوت معنی‌داری وجود نداشت.

بحث

باتوجه به این‌که واریکوسل یکی از شایع‌ترین علل ناباروری در مردان است (۲)، پژوهش‌هایی در این زمینه در حال افزایش می‌باشد. در این راستا، درمان‌های نو و جراحی می‌توانند پرهزینه و هرازگاهی اثر چندانی بر باروری مردان نداشته باشد. از این رو، بهره‌گیری از آنتی‌اکسیدان‌های گیاهی مورد توجه پژوهش‌گران قرار گرفته است. یافته‌های این پژوهش نشان داد که القای واریکوسل در بیضه چپ باعث آسیب بافت بیضه در موش‌های صحرایی می‌شود. تغییرات ساختار بافت بیضه از جمله تخریب و کاهش ضخامت بافت اپیتلیوم در لوله‌های اسپرم‌ساز و هم‌چنین تخریب سلول‌های اپی‌تلیوم در مراحل مختلف اسپرماتوژن موش‌های واریکوسلی مشاهده گردید. این یافته‌ها با تغییرات هیستومورفومتریک که از پیش گزارش شده‌است هم‌سو است (۲، ۴، ۱۴، ۱۷، ۳۲، ۳۳، ۳۴). Akkan و همکاران (۱۶)، Karimi و همکاران (۳) گزارش دادند که ساختار بافتی بیضه در گروه واریکوسل در مقایسه با گروه کنترل و گروه شم دچار دژنراسیون شده و موجب جداسازی سلول‌های اپیتلیال ژرمینال در برخی از لوله‌ها در برخی از نمونه‌های بافت بیضه گروه واریکوسل گردیده و ظاهری دژنراتیو را از خود نشان می‌دهند. در گروه واریکوسل تجربی، در برخی لوله‌ها تنها سلول‌های سرتولی وجود داشتند. Taghizadeh و همکاران (۳۴) و Gur و همکاران (۳۳) گزارش کردند پس از القای واریکوسل در موش‌های صحرایی، بافت پوششی لوله‌های اسپرم‌ساز بیضه تنها توسط سلول‌های سرتولی پوشیده می‌شود که با یافته‌های این پژوهش هم‌سو است. در این پژوهش نشان داده شد که در واریکوسل تجربی، ضخامت غشای پایه پیرامون لوله‌های اسپرم‌ساز نسبت به گروه کنترل افزایش یافته است. هم‌سو با این یافته‌ها پژوهش‌های بسیاری دیده شده است (۲، ۳۳، ۳۵، ۳۶). پژوهش‌های گوناگون در سال‌های اخیر نشان داده که اختلالات بافت‌شناسی در بیضه موش‌های صحرایی متعاقب القای واریکوسل موجب آتروفی، از هم‌گسیختگی و از بین رفتن ساختار طبیعی لوله‌های اسپرم‌ساز (۴، ۱۷، ۳۵) و هم‌چنین ریزش بیش‌تر سلول‌های اسپرم‌ساز، عدم تکامل اسپرماتوژن (۱۵، ۱۷) می‌شود. از سوی دیگر در این پژوهش، واکنش شدن سلول‌های اسپرماتوژن، وجود سلول‌های نابالغ درون لومن مرکزی لوله‌های اسپرم‌ساز مشاهده گردید. هم‌چنین در بافت بینابینی لوله‌های اسپرم‌ساز، ادم و پرخونی دیده شد. Shaygannian و همکاران، واکنش شدن لوله‌های اسپرم‌ساز و وجود سلول‌های نابالغ در لومن مرکزی لوله‌های اسپرم‌ساز را گزارش کردند (۱۵). Liu وجود ادم در بافت

کاهش درصد لوله‌های آسیب‌دیده و پیوستگی لوله‌های سمینی‌فر کردند. با توجه به تاثیر ژل آلوئه‌ورا در بهبود ساختار بافتی بیضه در پی واریکوسل، ارزیابی مکانیسم‌های مولکولی موثر در وقوع این پیشامد پیشنهاد می‌گردد.

تشکر و قدردانی

از معاونت پژوهشی دانشگاه شهیدچمران اهواز برای حمایت‌های مالی از این پژوهش قدردانی می‌شود.

منابع

1. Siregar, S., Noegroho, B.S., Adriansjah, R., Mustaf, A. and Bonar, A., 2021. The Effect of Intratesticular Injection of Human Adipose-Derived Mesenchymal Cell on Testicular Oxidative Stress and Spermatogenesis Process in the Varicocele Rat Model. Research and Reports in Urology. 13: 759-765. doi: 10.2147/RRU.S330634. eCollection 2021
2. Sadeghi, N., Erfani-Majid, N., Tavalae, M., Tanbade, M.R., Drevet, J.R. and Nasr-Esfahani, M.H., 2020. Signs of ROS-Associated Autophagy in Testis and Sperm in a Rat Model of Varicocele. Oxidative Medicine and Cellular Longevity. 13: 2020:5140383. doi: 10.1155/2020/5140383. eCollection 2020
3. Karimi, H., Asghari, A., Jahandideh, A., Akbari, Gh. and Mortazavi, P., 2021. Effects of Metformin on Experimental Varicocele in Rats. Archives of Razi Institute. 76(2): 371-384. doi: 10.22092/ari.2020.128136.1406
4. Antonuccio, P., Micali, A., Puzzolo, D., Romeo, C., Vermiglio, G., Squadrito, V., Freni, J., Pallio, G., Trichilo, V., Righi, M., Irrera, N., Altavilla, D., Squadrito, F., Marini, H.R. and Minutoli, L., 2020. Nutraceutical Effects of Lycopene in Experimental Varicocele: An In Vivo Model to Study Male Infertility. Nutrients. 1536(12): 1-14. https://doi.org/10.3390/nu12051536
5. Karna, K.K., Choi, B., Kim, M., Hye Kim, K. and Park, J.K., 2019. The Effect of Schisandra chinensis Baillon on Cross-Talk between Oxidative Stress, Endoplasmic Reticulum Stress, and Mitochondrial Signaling Pathway in Testes of Varicocele-Induced SD Rat. International Journal of Molecular Sciences. 5785(20): 1-19. doi: 10.3390/ijms20225785
6. Pastuszak, A.W. and Wang, R., 2015. Varicocele and testicular function. Asian Journal of Andrology. 17(4): 659-667. doi: 10.4103/1008-682X.153539
7. Razi, M., Tavalae, M., Sarrafzadeh-Rezaei, F., Moazamian, A., Gharagozloo, P., Dreve, T.J. and Nasr-Esfahani, M.H., 2020. Varicocele and oxidative stress. New perspectives from animal and human studies. 9: 546-558. doi: 10.1111/andr.12940.
8. Pan, J., Zhu, Z., Xu, G., Niu, L., Yu, L., Luo, Z. and Yan, J., 2018. Expression of claudin-11 in a rat model of Varicocele and its effects on the blood-testis barrier. Molecular Medicine Reports. 18: 5647-5651. doi: 10.3892/mmr.2018.9603.
9. Shaoming, Zh., Wei, L., Xiao, Y., Weimin, Y., Ting, R., Yang, R., Jinzhuo, N., Run, Y., Haoyong, L., Kun, J., Chenglong, L. and Fan, Ch., 2018. Effects of autophagy on the spermatogonia of chronic hypoxic mice. 12: 4119-4129. PMID: 30662655, PMCID: PMC6325515
10. Hassanin, H.A.H., Ahmed, H.N. and Kaddah, A., 2018. A global view of the pathophysiology of varicocele. American Society of Andrology and European Academy of Andrology. 6: 654-661. https://doi.org/10.1111/andr.12511.
11. Moshtaghion, S.M., Malekinejad, H., Razi, M. and hafie-Irannejad, V., 2013. Silymarin protects from varicocele-induced damages in testis and improves sperm quality: evidence for E2f1 involvement. Systems Biology

انگور پس از ۴ هفته در گروه واریکوسل باعث افزایش حرکت و تعداد اسپرم و بهبود آسیب‌های بیضه شدند (۳۹). ژل آلوئه‌ورا از کاهش سلول‌های اسپرماتوژنز در گروه درمان با ژل آلوئه‌ورا در مقایسه با گروه واریکوسل جلوگیری نمود و سبب نگهداری شمار آن‌ها، نزدیک به حالت طبیعی گردید. برپایه یافته‌های این پژوهش، استفاده از ژل آلوئه‌ورا به صورت یک آنتی‌اکسیدان، به طور معنی‌داری موجب محافظت سلول‌های اسپرماتوژنیک در گروه واریکوسل دریافت‌کننده آلوئه‌ورا در مقایسه با گروه واریکوسل گردید و این شاخص را در موش‌های صحرایی واریکوسلی بهبود داده و آن را در سطح گروه کنترل سالم نگهداری و محافظت کرده است. Mohibali و همکاران، با استفاده از شیرابه زیرفون (*Tilia platyphyllos*) پس از ۶۰ روز مشاهده کردند که بافت بیضه در گروه تجربی واریکوسلی که دریافت‌کننده عصاره زیرفون با دوز ۲۰۰ میلی‌گرم بر کیلوگرم وزن بدن، تخریب در لوله‌های اسپرم‌ساز کم‌تر از گروه واریکوسل بود (۳۲). کاهش شمار سلول‌های اسپرماتوژنیک در گروه واریکوسل با توجه به افزایش دمای بیضه در موش‌های واریکوسلی، تایید شده است. در بیماری واریکوسل، مهم‌ترین سازوکار اختلال در عملکرد طبیعی بیضه‌ها، افزایش درجه حرارت بیضه ناشی از کاهش فشار خون است. افزایش دمای بیضه در مردان مبتلا به واریکوسل، اسپرماتوژنز غیرطبیعی را به همراه دارد (۴۰). این پژوهش نشان داد که ژل آلوئه‌ورا موجب کاهش ضخامت غشای پایه، کاهش پرخونی عروق و ادم در بافت همبند بینابینی در موش‌های واریکوسلی دریافت‌کننده ژل آلوئه‌ورا شد. هم سو با این یافته‌ها، Dolatkhah و همکاران، گزارش دادند که اگرچه در شرایط واریکوسل، ضخامت غشای پایه لوله‌های اسپرم‌ساز نسبت به گروه کنترل به طور معنی‌داری افزایش یافت، اما تیمار خوراکی شده با *Fumaria parviflora* کاهش ضخامت غشای پایه لوله‌های اسپرم‌ساز داشت (۳۶). هم چنین Moshtaghion و همکاران، با تجویز Silymarin به عنوان آنتی‌اکسیدان موجب کاهش ادم در بافت همبند بینابینی در موش‌های واریکوسلی شد (۱۱) که با یافته‌های این پژوهش هم سو است. گواژ ژل آلوئه‌ورا کاهش درصد تخریب لوله‌های اسپرم‌ساز را در پی داشته که می‌توان دلیل آن را کاهش استرس اکسیداتیو حاصل از واریکوسل و ویژگی آنتی‌اکسیدانی ژل آلوئه‌ورا دانست. مشخص شده که ویتامین E می‌تواند موجب افزایش اپی‌تلیوم ژرمنال شود. از آن‌جا که ویتامین E به عنوان یک ویتامین ضد ناباروری مطرح است، بنابراین گمان می‌رود این ویتامین با تاثیر روی رشد اندام‌های تناسلی (همانند بیضه) و افزایش ضخامت اپی‌تلیوم لوله‌های اسپرم‌ساز (۲۶)، اثرات مخرب ناشی از واریکوسل را بکاهد. ویتامین E به عنوان یک آنتی‌اکسیدان قوی، آسیب‌های ایجاد شده توسط رادیکال‌های آزاد را مهار می‌نماید. Suleimani Mehranjani و همکاران، گزارش دادند که ویتامین E می‌تواند اثرات نامطلوب بیسفنول A بر بافت بیضه را کاهش داده و موجب بهبود روند اسپرماتوژنز شود (۲۸). با توجه به یافته‌های به دست آمده در این پژوهش گمان می‌رود ژل آلوئه‌ورا و ویتامین E، توانسته‌اند آسیب‌های بافتی بیضه ناشی از واریکوسل را بهبود بخشیده و موجب بازسازی اپی‌تلیوم لوله‌های اسپرم‌ساز، بازسازی لوله‌های اسپرم‌ساز تخریب‌شده، کاهش ضخامت غشای پایه پیرامون لوله‌ها و

27. **Fatemi, A., Masouri, B. and Parizadian Kavan, B., 2022.** Effects of vitamin E and peppermint (*Mentha piperita* L) on blood biochemical parameters and antioxidant status in broiler chicks under transportation stress. *Journal of Animal Environment*. 14(3): 139-146. (In Persian) doi: 10.22034/AEJ.2021.308662.2652
28. **Soleimani Mehranjani, M., Mahmoodi, M., Amjadi, M., 2018.** Protective role of vitamin E in preventing the adverse effects of bisphenol A on rat testis tissue: A stereological evaluation *Journal of Gorgan University of Medical Sciences*. 26(2): 97-110. (In Persian) <http://jssu.ssu.ac.ir/article-1-4154-en.html>
29. **Wabeya, B., Bruce, D. and Kennedy, H.E., 2012.** The Effects of Crude Aqueous and Alcohol Extracts of *Aloe vera* on Growth and Abdominal Viscera of Suckling Rats. *Afr J Tradit Complement Altern Med*. 9(4): 553-560. PMID: 23983392, PMCID: PMC3746647
30. **Turner, T.T., 2001.** The study of varicocele through the use of animal models. *Hum Reprod Update*. 7(1): 78-84. doi: 10.1093/humupd/7.1.78
31. **Shirpoor, A., Khadem Ansari, M.H., Salami, S., Ghaderi Pakdel, F. and Rasmii, Y., 2017.** Effect of vitamin E on oxidative stress status in small intestine of diabetic rat. 32: 4340-4344. doi: 10.3748/wjg.v13.i32.4340
32. **Mohibali, R., Eidi, A., Mortazavi, P. and Adalat Menesh, M.A., 2022.** Effect of *Tilia platyphyllos* L. extract on the sex hormones levels and histopathology index in varicocele-induced infertile rats. *Animal Physiology and Development*. 57(15): 71-83. (In Persian)
33. **Gur, F.M., Timurkaan, S., Taskin, E., Guven, C., Gur, H.E. Senturk, M., Dastan, S., Nurdinov, N., Unalan, A., Cankut, S. and Tatyuz, I., 2021.** Thymoquinone improves testicular damage and sperm quality in experimentally varicocele-induced adolescent rats. *Andrologia*. 53: 1-13. doi: 10.1111/and.14033.
34. **Taghizadeh, L., Eidi, A., Mortazavi, P. and Haeri Rohani, A., 2018.** Study on effects of selenium on histopathology and histometrical parameters in testis of normal and experimental varicocele rats. *Journal of Comparative Pathobology*. 15(3): 2561-2570. doi: 10.1016/j.jtemb.2017.08.003
35. **Lorian, K., Kadkhodae, M., Kianian, F., Abdi, A., Ranjbaran, M., Ashabi, Gh. and Seifi, B., 2019.** Long term NaHS administration reduces oxidative stress and apoptosis in a rat model of left-side varicocele. *Andrologia*. doi: 10.1111/and.13496.
36. **Dolatkhah, M.A., Shokoohi, M., Charvandeh, Sh., Tvrdá, E., Shoorai, H., Moghimian, M. and Alihemmati, A., 2020.** *Fumaria parviflora* regulates oxidative stress and apoptosis gene expression in the rat model of varicocele induction. *Andrologia*. 1-11. doi: 10.1111/and.13826.
37. **Khazaeel, K., Daaj, S.A.Z., Sadeghi, A., Tabandeh, M.R. and Basir, Z., 2022.** Potential protective effect of quercetin on the male reproductive system against exposure of Wistar rats to crude oil vapor: Genetic, biochemical and histopathological evidence. *Reprod Toxicol*. 113: 10-17. doi: 10.1016/j.reprotox.2022.08.001
38. **Khazaeel, K., Rad, O.R., Jamshidian, J., Tabandeh, M.R., Mohammadi, G. and Atashfaraz, A., 2022.** Effect of bromelain on sperm quality, testicular oxidative stress and expression of oestrogen receptors in bisphenol A treated male mice. *Andrologia*. 54(11): e14584. doi: 10.1111/and.14584
39. **Wang, Y., Chen, F., Liang, M., Chen, Sh., Zhu, Y., Zou, Z. and Shi, B., 2018.** Grape seed proanthocyanidin extract attenuates varicocele-induced testicular oxidative injury in rats by activating the Nrf2-antioxidant system. 17: 1799-1806. doi: 10.3892/mmr.2017.8020
40. **Navayan Kalat, A., Tolai, M., Azadi, L., Abbasi, H., Dimeh, M.R., Arbabian, M. and Nasr-Esfahani, M.H., 2016.** Known pathophysiological mechanisms in the occurrence of varicocele. *Journal of Shahrekord university of medical sciences*. 18(1): 122-140. (In Persian).
12. **Rezakhaniha, B., Heidari, R. and Abbasi, M., 2018.** Can *Melissa officinalis* improve chromatin structure and sperm parameters in a rat model of varicocele. *Andrologia*. 1-8. doi: 10.1111/and.13058.
13. **Zhang, L., Zhao, X., Wang, F., Lin, Q. and Wan, W., 2016.** Effects of *Morinda officinalis* Polysaccharide on Experimental Varicocele Rats. *Evidence-Based Complementary and Alternative Medicine*. 1-11. <http://dx.doi.org/10.1155/2016/5365291>.
14. **Antonuccio, P., Micali, A.G., Romeo, C., Freni, J., Vermiglio, G., Puzzolo, D., Squadrito, F., Irrera, N., Marini, H.R., Rana, R.A., Pallio, G. and Minutoli, L., 2021.** NLRP3 Inflammasome: A New Pharmacological Target for Reducing Testicular Damage Associated with Varicocele. *International Journal of Molecular Sciences*. 1319: 1-19. doi.org/10.3390/ijms22031319.
15. **Shaygannia, E., Nasr-Esfahani, M.H., Sotoodehnejad Nematalahi, F. and Parivar, K., 2021.** Is ferroptosis involved in ROS-induced testicular lesions in a varicocele rat model. *Basic and Clinical Andrology*. 31(10): 1-13. doi: 10.1186/s12610-021-00125-9
16. **Akkan, S.S., İzgüt-Uysal, V.N., Çakır, T., Özbey, Ö. and Üstüne, İ., 2019.** The effect of experimental varicocele on the apelin and APJ expressions in rat testis tissue. *Tissue and Cell*. 101318: 1-7. doi: 10.1016/j.tice.2019.101318
17. **Liu, J., Ding, D. and Liu, J., 2014.** Varicocele-Caused Progressive Damage in Bilateral Testis and Sertoli Cell Only Syndrome in Homolateral Testis in Rats. *Medical Science Monitor*. 20: 1931-1936. doi: 10.12659/MSM.891324
18. **Asadi, N., Kheradmand, A., Gholami, M., Saidi, S.H. and Mirhadi, S.A., 2019.** Effect of royal jelly on testicular antioxidant enzymes activity, MDA level and spermatogenesis in rat experimental Varicocele model. *Tissue and Cell*. 57: 70-77. <https://doi.org/10.1016/j.tice.2019.02.005>.
19. **Sodani, I.J., 2020.** Effect of Perinatal and Postnatal Exposure of Aloe Vera Gel on Male Mice Epididymis at Puberty. *La Prensa Medica Argentina*. 106(3): 1-6. doi: 10.47275/0032-745X-209
20. **Mahigir, N., Sudagar, M., Hajibeglou, A.A. and Dadgar, Sh., 2018.** Study of growth and survival factors and sex ratio in the first-generation of Aloe vera-fed *Xiphophorus helleri*. *Journal of Animal Environment*. 10(2): 177-182. (In Persian)
21. **Yazdani, N., Hossini, S.E. and Edalatmanesh, M.A., 2022.** The Effect of *Aloe vera* Hydroalcoholic Extract on Spermatogenesis Parameters and Histological Changes in the Testis of Rats Fed with a High-Fat Diet. *Studies in Medical Sciences*. 32(10): 723-736. (In Persian) <http://umj.umsu.ac.ir/article-1-5619-en.html>
22. **Oyewopo, A.O., Oremosu, A.A., Akang, E.N., Noronha, C.C. and Okanlawon, A.O., 2011.** Effects of *Aloe vera* (*Aloe barbadensis*) Aqueous leaf extract on testicular weight, sperm count and motility of adult male sprague dawley rats. *Journal of American Science*. 7(4): 31-34. <https://www.researchgate.net/publication/281120199>
23. **Akinola, B. K., Olawuyi, T.O., Ukwenya, V.O., Daniel, L.D. and Faley, B.C., 2021.** Protective effects of aloe vera gel (*Aloe baberdensis* Miller) on aluminum chloride induced reproductive toxicity in male Wistar rats. *Original Article*. 25(2): 193-201. doi: 10.5935/1518-0557.20200082
24. **Erfani Majid, N., Bahrami, M., Maruti, H. and Najafzadeh Varzi, H., 2012.** Studying the protective effect of aloe vera on the histological and histometric changes of the testis of diabetic rats. *Iranian Veterinary Journal*. 9(2): 87-78. (In Persian)
25. **Rahman, Sh., Carter, P. and Bhattarai, N., 2017.** Aloe Vera for Tissue Engineering Applications. *Journal of Functional Biomaterials*. 8(6): 1-17. doi: 10.3390/jfb8010006.
26. **Momeni, H. and Scholar, F., 2012.** Protective Effect of Vitamin E on Sperm Parameters in Adult Rat Treated with *Para-nonylphenol*. *Journal of cell and tissue* 2(4): 424-415. (In Persian) doi: 10.52547/JCT.2.4.415