

Review Article**A review of flaxseed oil treatment for wound healing****Saeed Dadashi^{1*}, Fatemeh Aliasl¹, Parvin Mansouri², Majid Asghari¹**¹ Department of Traditional Medicine Pharmacy, Faculty of Traditional Persian Medicine, Qom University of Medical Sciences, Qom, Iran² Department of Skin, Faculty of Medical, Tehran University of Medical Sciences, Tehran, Iran**Key Words***Linum usitatissimum*
flaxseed oil
wound healing
regeneration
therapeutic effects**Abstract**

Skin ulcers are one of the most common injuries in humans, which have high costs for health care and serious long-term or permanent physical, psychological and social consequences. Wound healing involves processes such as cell migration, extracellular matrix deposition, regeneration and angiogenesis. In addition, antioxidant and anti-inflammatory reactions play a key role in the wound healing process. Wound healing is a complex process that requires specific factors and conditions, and commercial antimicrobial creams and dressing agents are unsuccessful in healing deep burn wounds. Medicines that accelerate wound healing are becoming more common, especially herbal medicines, which are mostly safe and effective. Studies have shown that *Linum usitatissimum* flaxseed oil has anti-inflammatory, antimicrobial and antioxidant activities. It is traditionally used. Flaxseed has been shown to have positive effects on many types of wounds, such as healing skin wounds and burns. In this review article, we searched GoogleScholar, Pubmed and Scopus databases with *Linum usitatissimum*, flaxseed oil, wound healing and regeneration Keywords from 2014 to 2022 and positive effects of the use of flaxseeds in different types of wound healing and improvement of skin lesions are investigated in human studies, animal models and in vitro.

Article info* Corresponding Author's email:
drsdadashi80@gmail.com

Received: 2 March 2025

Reviewed: 5 April 2025

Revised: 8 June 2025

Accepted: 11 July 2025

مقاله مروری

بررسی مروری بر اثرات درمانی روغن بذر کتان در ترمیم زخم

سعید داداشی^{*}، فاطمه علی‌اصل^۱، پروین منصوری^۳، مجید اصغری^۱

^۱ گروه طب سوزنی، دانشکده طب سنتی ایرانی، دانشگاه علوم پزشکی و خدمات بهداشتی- درمانی قم، قم، ایران
^۲ گروه پوست، دانشکده پزشکی، دانشگاه علوم پزشکی تهران، تهران، ایران

چکیده

کلمات کلیدی

Linum usitatissimum
 روغن بذر کتان
 ترمیم زخم
 بازسازی
 اثرات درمانی

زخم‌های پوستی یکی از شایع‌ترین آسیب‌ها در انسان است که هزینه‌های زیادی برای مراقبت‌های بهداشتی و پیامدهای جسمی، روانی و اجتماعی جدی طولانی مدت یا دائمی دارد. بهبود زخم شامل فرآیندهایی مانند مهاجرت سلولی، رسوب ماتریکس خارج سلولی، بازسازی و رگ‌زایی است. علاوه بر این، واکنش‌های آنتی‌اکسیدانی و ضدالتهابی نقش کلیدی در روند بهبود زخم دارند. ترمیم زخم فرآیند پیچیده‌ای است که به عوامل و شرایط خاصی نیاز دارد و کرم‌های ضد میکروبی تجاری و عوامل پانسمان در بهبود زخم‌های سوختگی عمیق ناموفق هستند. مصرف داروهایی که بهبود زخم را تسریع می‌کنند، به ویژه داروهای گیاهی که عمدتاً بی‌خطر^[۱۸] و مؤثر هستند، رایج تر می‌شوند. مطالعات نشان داده است که روغن بذر کتان *Linum usitatissimum* دارای فعالیت‌های ضد التهابی، ضد میکروبی و آنتی‌اکسیدانی است. به طور سنتی استفاده می‌شود. نشان داده شده است که دانه کتان اثرات مثبتی بر بسیاری از انواع زخم‌ها، مانند التیام زخم‌ها و سوختگی‌های پوستی دارد. در این مقاله مروری، پایگاه‌های اطلاعاتی Google Scholar، Scopus و Pubmed با کلمات کلیدی *Linum usitatissimum*، روغن بذر کتان، بهبود زخم و بازسازی از سال ۲۰۱۴ تا ۲۰۲۲ جستجو شد و اثرات مثبت استفاده از دانه کتان در انواع مختلف ترمیم زخم و بهبود ضایعات پوستی در مطالعات انسانی، مدل‌های حیوانی و آزمایشگاهی بررسی گردید.

* پست الکترونیکی نویسنده مسئول:
 drsdadashi80@gmail.com

تاریخ دریافت: ۱ بهمن ۱۴۰۳

تاریخ داوری: ۲ اسفند ۱۴۰۳

تاریخ اصلاح: ۲ اردیبهشت ۱۴۰۴

تاریخ پذیرش: ۳ خرداد ۱۴۰۴

مقدمه

رویش دارد و بومی اروپا و آسیا می باشد (۱۲). دانه این گیاه به عنوان یک منبع برای تولید روغن و مواد مغذی به حساب می آید که غنی از فیبر، پروتئین و چربی می باشد (۱۳). روغن کتان یکی از غنی ترین روغن های حاوی اسیدهای چرب غیراشباع، اسیدهای چرب ضروری، اسیدلینولنیک (امگا-۳)، اسیدلینوئیک (امگا-۶)، اسید اولئیک (امگا-۹) می باشد (۱۴). یافته های بالینی نشان داده که روغن دانه کتان دارای بسیاری از عملکردهای بیولوژیک از جمله اثرات ضد میکروبی، آنتی اکسیدانی و ضد التهابی است (۱۵). روغن بذر کتان، فیبرها و لیگنان های کتان دارای مزایای سلامتی بالقوه ای مانند کاهش بیماری های قلبی عروقی، تصلب شرایین، دیابت، سرطان، آرتروز، پوکی استخوان، اختلالات خود ایمنی و عصبی هستند (۱۶، ۱۷، ۱۸، ۱۹، ۲۰). پروتئین کتان به پیشگیری و درمان بیماری های قلبی و حمایت از سیستم ایمنی کمک می کند (۲۱). مطالعات مختلف اثربخشی روغن بذر کتان را در فرایند ترمیم زخم نشان داده است و تغییرات هیستوپاتولوژیک مرتبط با استفاده از این ماده در ترمیم زخم ها نیز نشان داده شده است (شکل ۱) و با توجه به هزینه بالای سوختگی و ضایعات پوستی در کشورهای در حال توسعه، گیاهان دارویی مثل روغن بذر کتان می توانند جایگزین ایمن، ارزان و موثر برای درمان های دارویی رایج باشند.

روش کار: در این مقاله مروری، پایگاه های اطلاعاتی Google

، Scholar، Scopus و Pubmed را با کلمات کلیدی *Linum usitatissimum* روغن بذر کتان، بهبود زخم و بازسازی از سال ۲۰۱۴ تا ۲۰۲۲ جستجو شد و اثرات مثبت استفاده از دانه کتان در انواع مختلف ترمیم زخم و بهبود ضایعات پوستی در مطالعات انسانی، مدل های حیوانی و آزمایشگاهی بررسی شد.

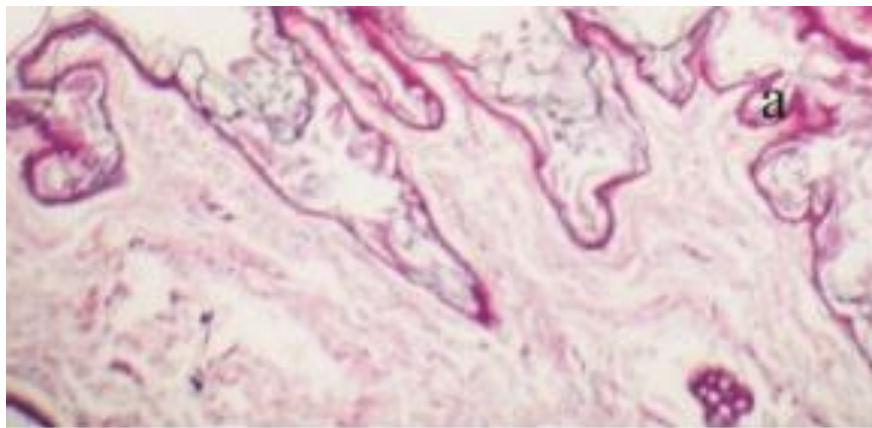
فرایند ترمیم زخم: ترمیم زخم در ابتدا، شامل مرحله هموستاز و کوآگولاسیون بلافاصله پس از ایجاد آسیب پوستی می باشد (۲۲). تجمع پلاکت ها، باعث آبشار انعقادی و انتشار عوامل ضروری رشد و سائتوکین های التهابی می شوند و پس از آن ماتریکس فیبرینی به صورت داربست موقتی منجر به تثبیت زخم می گردد (۲۳). مرحله دوم، فاز التهابی (تاخیری)، طی مراحل مختلف این فاز، نفوذپذیری عروق و جذب سلولی افزایش می یابد و لکوسیت های تک هسته ای تجمع یافته و به ماکروفاژها تبدیل می شوند (۲۴). مرحله سوم اپیتلیزاسیون (مهاجرت)، شامل تکثیر سلول های بازال و مهاجرت اپیتلیال در پل فیبرین در داخل لخته می باشد و تا زمانی که سلول های انفرادی با سلول های مشابه احاطه شوند تکثیر ادامه می یابد و سپس، مهاجرت متوقف می شود (۲۵). مرحله چهارم، فیبروپلازی، فاز تکثیر چند روز پس از ایجاد زخم آغاز می شود تکثیر فیبروبلاست، تجمع ماده زمینه ای

زخم های پوستی و کاهش زمان بهبود آن ها، یکی از جنبه های مهم پزشکی محسوب می شوند (۱). زخم به هر گونه گسستگی در انسجام لایه های پوست (اپیدرم، درم و زیرجلد) یا بافت های زیرپوستی گفته می شود که می تواند در اثر عوامل فیزیکی (برش جراحی، ضربه، فشار، اصابت گلوله) و یا عوامل شیمیایی (سوختگی با اسید) ایجاد شود (۲). پروسه ترمیم زخم شامل فاز هموستاز، فاز التهاب، اپیتلیزاسیون، فاز تکثیر (فیبروپلازی) و در نهایت (تمایز بافتی) بازسازی بافت با شکل گیری کلاژن می باشد (۳). زخمها بر اساس زمان بهبودی به دو نوع حاد و مزمن تقسیم بندی می - شوند. زخم حاد (wound Acute) شروع ناگهانی دارد و معمولاً در فرد سالم روند بهبود آن به صورت طبیعی طی می شود و ظرف چهار هفته بدون بر جا گذاشتن عارضه بهبود می یابد (۴). زخم های مزمن (wound Chronic) شروع تدریجی دارند و روند درمانی آن ها در اثر عواملی مانند دیابت، عدم خونرسانی مناسب، فشار موضعی، دیابت و غیره متوقف شده و مرحله التهابی ترمیم زخم طولانی شده (بیش از چهار هفته) است (۵). با وجود پیشرفت های عمده در درمان زخم ها، کماکان تلاش در جهت یافتن روش های موثر در درمان زخم ها در کوتاه ترین زمان ممکن و با کم ترین عارضه ادامه دارد. فرایند بهبود زخم بافت های آسیب دیده، از جمله پوست، پدیده فیزیولوژیک طبیعی پیچیده ای است که برای درک بهتر آن نیازمند بررسی از دیدگاه آسیب شناختی، در طول زمان می باشیم (۶). در شرایط عادی، فرایند درمان زخم با یک الگوی التهاب در نتیجه انتشار سلول های آماسی (نوتروفیل ها) به منظور از بین بردن سلول های آسیب دیده آغاز می گردد. سپس جهت تکمیل فاز التهابی و شروع فاز بازسازی و پرولیفیراسیون سلولی، سلول های ایمنی تک هسته ای به محل زخم مهاجرت می کنند (۷). چندین ترکیب شیمیایی و طبیعی متنوع برای تسریع فرایند بهبود زخم استفاده می شود، اما همراه با مزایا، عوارض ناشی از این داروها قابل انکار نیست (۸). امروزه مردم به دلیل آگاهی بیش تر از خواص دارویی گیاهان از یک سو، و از سوی دیگر ارزان، سالم و دسترس بودن، تمایل بیش تری به استفاده از داروهای گیاهی و محصولات به دست آمده از گیاهان پیدا کرده اند (۹). بر این اساس، به دلیل اثرات درمانی گیاهان دارویی، در سال های اخیر، پژوهش های فراوانی به سوی اثبات بسیاری از اثرات درمانی، به خصوص اثرات التیام بخشی برخی از گیاهان و یا ترکیبی از آن ها انجام شده است که می توان از آن ها در شیوه های درمانی پزشکی بهره برد (۱۱، ۱۲). گیاه کتان (*Linum usitatissimum* L.) گیاهی است متعلق به خانواده Linaceae، که در آب و هوای مدیترانه ای

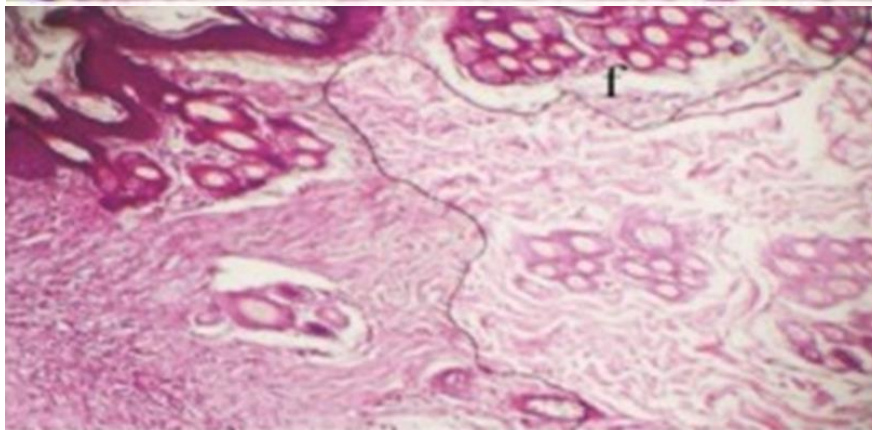
است، به مویرگ‌های جدید اجازه می‌دهد تا مواد مغذی را به زخم برسانند و به تکثیر فیبروبلاست‌ها و تمایز آن‌ها به میوفیبروبلاست‌ها کمک می‌کند (۲۶).

و تولید کلاژن مرحله نهایی تمایز بافتی، مرحله پایانی ترمیم زخم می‌باشد که در این مرحله بازسازی کلاژن، انقباض زخم و رنگدانه‌دار شدن دوباره صورت می‌گیرد. آنژیوژنز که برای فرآیند بهبود زخم حیاتی

A



B



شکل ۱: نمای هیستوپاتولوژیک زخم در مورد بدون درمان (A) و درمان شده با روغن بذر کتان (B) (۵)

کلسیم، روی و منیزیم) است. پس از آسیب دیدن پوست، چندین سیستم سلولی و مسیرهای سیگنالینگ در زخم برای دفاع از بدن فعال می‌شوند. هم‌چنین به دلیل پیچیدگی پوست، رویکردهای متنوعی برای بهبود بهبود زخم پوستی مورد نیاز است. به دلیل تفاوت در سیگنال‌دهی، استراتژی بهبود زخم‌های حاد و مزمن از هم جدا می‌شود. در حالی که زخم حاد بسته به اندازه، موضع، منشاء، بیماری‌های همراه بیمار، سن و غیره در عرض ۳ تا ۴ هفته بهبود می‌یابد، زخم مزمن اساساً در مرحله معینی از بهبود، به‌طور کلی در مرحله التهابی، متوقف می‌شود. هم‌چنین، زخم‌های مزمن با عفونت‌های پایدار، تشکیل بیوفیلم‌های میکروبی مقاوم به دارو و ناتوانی سلول‌های پوستی و/یا اپیدرمی در پاسخ به محرک‌های ترمیمی مشخص می‌شوند (شکل ۳). علاوه بر فاز التهابی، تفاوت‌های اساسی بین زخم‌های حاد و مزمن در مرحله تکثیر نیز رخ می‌دهد. در زخم‌های حاد، پلاکت‌ها فاکتور رشد مشتق از پلاکت و فاکتورهای رشد تبدیل‌کننده A1 را آزاد می‌کنند،

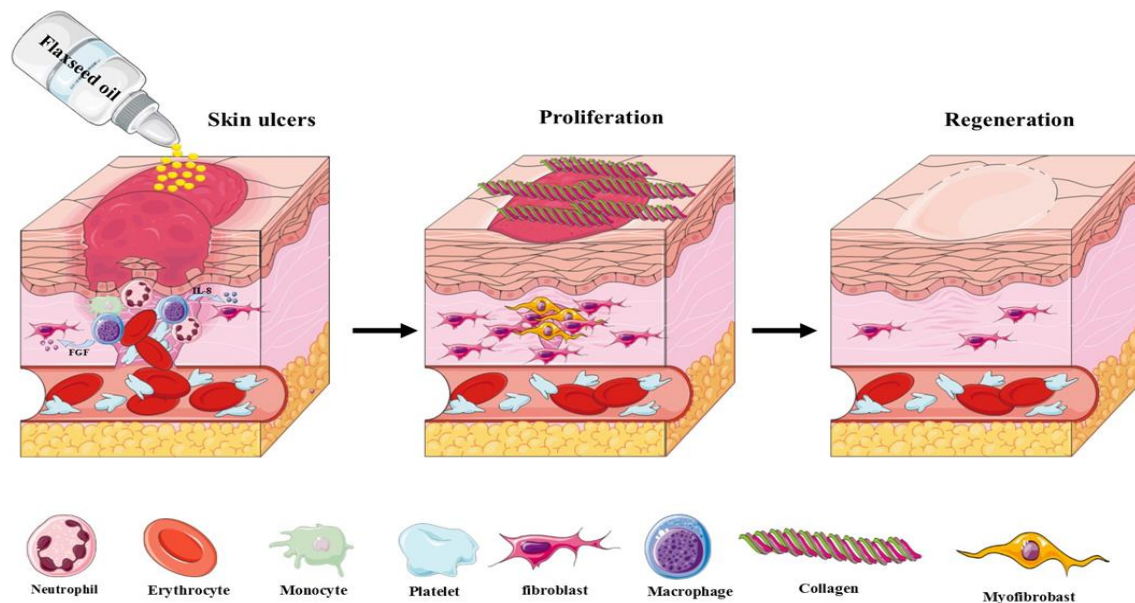
زخم‌های مزمن معمولاً در مرحله التهابی، متوقف و ترمیم زخم پیشرفت نمی‌کند. آشکار است که سرعت ترمیم زخم به عوامل بسیاری، از جمله اندازه زخم، خون‌رسانی به منطقه، حضور اجسام خارجی و میکروارگانیسم‌های عفونی، سن و سلامت بیمار و هم‌چنین وضعیت تغذیه‌ای بیمار بستگی دارد (۲۷). مهاجرت مونوسیت‌ها و ماکروفاژها یا سائتوکاین‌های مشتق شده از ماکروفاژها، به‌خصوص اینترلوکین-۸ (IL-8) واسطه مهمی برای افزایش ترشح فاکتور رشد فیبروبلاستی (FGFs) و در نتیجه مهاجرت فیبروبلاست‌ها به محل می‌باشد (۲۸). روغن کتان نیز به دلیل دارا بودن چربی‌های مهم امگا ۳ و ۶ موجب مهاجرت فیبروبلاست‌ها به محل زخم و با افزایش تولید کلاژن فرآیند ترمیم زخم را سبب می‌شود (شکل ۲) (۲۹).

سیگنالینگ سلولی در ترمیم زخم: بهبود زخم فرآیند پیچیده‌ای

است که شامل تعامل بین انواع مختلف سلول، هورمون‌های رشد، سیتوکین‌ها، آنتی‌اکسیدان‌ها و تامین پایدار یون‌های فلزی (مانند

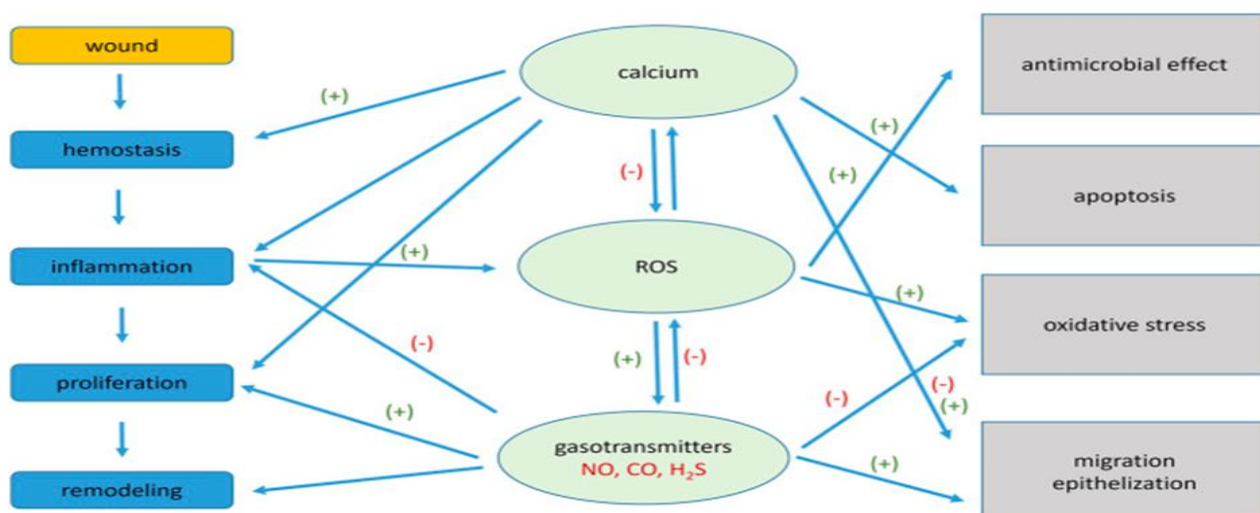
مشتق شده از زخم‌های مزمن بیان چندین ژن مرتبط با چرخه سلولی، مانند پروتئین کیناز ۲ وابسته به سیکلین و سیکلین B1 را افزایش داده‌اند که به وضعیت پرولیفراتیو اشاره دارد. با این حال، این کراتینوسیت‌های مزمن مشتق از زخم با افزایش نشانگر پرولیفراتیو Ki67، پتانسیل مهاجرتی ضعیفی را نشان می‌دهند. بنابراین، زخم‌های مزمن ناشی از پیشرفت برخی بیماری‌ها نیاز به مداخلات پزشکی مکرر یا دوره‌ای برای جلوگیری از عوارض دارند (۳۰).

که سلول‌های التهابی را جذب می‌کنند که گونه‌های فعال اکسیژن (ROS) را آزاد می‌کنند و به طور موثر زخم را از باکتری‌ها پاک می‌کنند. پس از آن، فاکتورهای رشد برای القا و حفظ تکثیر سلولی در حالی که مهاجرت سلولی آغاز می‌شود، تولید می‌شوند. در نهایت، بافت گرانولاسیون برای حمایت از اپیتلیال شدن تشکیل می‌شود. در زخم‌های مزمن، تراکم کم‌تری از گیرنده‌های فاکتور رشد رخ می‌دهد که پتانسیل میتوز نیک درم و اپیدرم را کاهش می‌دهد. کراتینوسیت‌های



شکل ۲: نقش روغن بذر کتان در فرآیند ترمیم زخم

مهاجرت مونوسیت‌ها و ماکروفاژها یا سائتوکاین‌های مشتق شده از ماکروفاژها، به خصوص IL-8 واسطه مهمی برای افزایش ترشح FGF و در نتیجه مهاجرت فیبروبلاست‌ها به محل می‌باشد. روغن کتان به دلیل دارا بودن چربی‌های مهم امگا ۳ و ۶ موجب مهاجرت فیبروبلاست‌ها به محل زخم و تمایز آن به میوفیبروبلاست‌ها می‌شود که نتیجه آن افزایش تولید کلاژن است. با تجمع کلاژن‌های تولید شده توسط میوفیبروبلاست‌ها بافت درم نیز شکل گرفته و عملاً فرایند ترمیم زخم کامل می‌شود (۶).



شکل ۳: مسیر سیگنالینگ سلولی در ترمیم زخم (۳۰)

مطالعات حیوانی و In-Vitro: در مطالعه Farah pour و همکاران

اثر موضعی ترکیب روغن دانه کتان و عصاره هیدروالکلی دارچین در بهبود زخم پوست ۶۰ خرگوش نیوزلندی در ۴ گروه تصادفی شده مورد بررسی قرار گرفت (۳۰). در هر خرگوش دو زخم پوستی در پهلو و پشت ایجاد شد. خرگوش‌های گروه ۱ هیچ درمانی را دریافت نکردند، گروه ۲ با پماد دارونما، گروه ۳ با پماد روغن کتان ۲٪ و گروه ۴ با پماد حاوی ترکیب روغن کتان ۲٪ به علاوه عصاره هیدروالکلی دارچین ۳٪ درمان شدند. در روزهای ۳، ۷، ۱۴ و ۲۱ نمونه‌ای از بافت محل ترمیم، برای مطالعات بافت‌شناسی توسط رنگ‌آمیزی تری کروم ماسون تهیه شد. با توجه به نتایج، پماد حاوی ترکیب روغن کتان ۲٪ + عصاره هیدروالکلی دارچین ۳٪ به طور معنی‌داری سبب کاهش قابل توجهی در اندازه زخم، انتشار فیبروبلاست‌ها در محل زخم و بهبود روند ترمیم در تمامی روزهای پس از ایجاد زخم در مقایسه با گروه شاهد شد. در مطالعه دیگر Farahpour و همکاران، اثر ترمیمی روغن بذر کتان بر روی زخم برشی ایجاد شده بر روی ۳۲ موش صحرایی را بررسی کردند (۳۱). پمادهای درمانی با دو غلظت ۰/۷۵ و ۱/۵ درصد تهیه و روی زخم استفاده شد. نمونه‌های بافتی در پایان ۳، ۷، ۱۴ و ۲۱ روز از همه گروه‌ها تهیه و با هماتوکسیلین و اتوزین رنگ‌آمیزی شدند و در زیر میکروسکوپ نوری بررسی شدند. حیوانات بیمار شده کاهش قابل توجهی در سلول‌های التهابی در دوره اپیتلیزه شدن مجدد نشان دادند. روغن بذر کتان به طور قابل توجهی روند بهبود زخم را تسریع کرده و به عنوان یک داروی گیاهی موثر برای زخم‌های پوستی پیشنهاد می‌شود. طی مطالعه Beroua و همکاران، اثر موضعی روغن کتان خام (LSO) بر بهبود زخم‌های سوختگی در خرگوش‌ها در مقایسه با زخم‌های درمان‌نشده (NAT) و آن‌هایی که با ژل وازلین (VAG) و پماد Cicatryl-Bio (CBO) درمان شده‌اند، مورد ارزیابی قرار گرفت (۳۲). در روز ۲۸ پس از سوختگی، بیوپسی‌های پوستی برای ضایعات بافت‌شناسی و سیتولوژیکی مورد بررسی قرار گرفتند. طی غربالگری فیتوشیمیایی، غلظت بالای فلاونوئیدها و تریپنوئیدها، مقادیر کم تانن‌های کاتیک و عدم وجود کامل آلکالوئیدها و ساپونوزیدها مشاهده شد. میزان انقباض زخم در سوختگی‌های تحت درمان با LSO به طور قابل توجهی بالاتر بود. زخم‌های التیام یافته با LSO شامل سلول‌های التهابی کم‌تر، بازسازی کامل اپیتلیوم با کاهش ضخامت درم تشکیل شده جدید، فیبروز، افزایش نئوواسکولاریزاسیون، افزایش تعداد رشته‌های کلاژن، فیبروبلاست‌ها و بسیاری از میوفیبروبلاست‌ها بود. علاوه بر این، هیچ اثر نامطلوب LSO بر فرآیند سیکاتریزاسیون ثبت نشد. این یافته‌ها ایمنی و کارایی کاربرد موضعی روغن بذر کتان را در درمان زخم‌های سوختگی ثابت می‌کند. در مطالعه Franco و

همکاران، اثرات فرمولاسیون نیمه جامد روغن بذر کتان (SSFLO) (۱، ۵، یا ۱۰ درصد) یا روغن بذر کتان طبیعی بر روی زخم‌های پوستی مدل موشی مورد بررسی قرار گرفت (۳۳). مدل‌های مختلف زخم برشی برای ارزیابی، انقباض یا اپیتلیال شدن مجدد زخم و مقاومت در برابر کشش مکانیکی ایجاد شد. گروه‌هایی که با SSFLO ۱٪ یا ۵٪ تحت درمان قرار گرفتند، فرآیند اپیتلیال‌سازی مجدد را به میزان قابل توجهی، در روز ششم، در مقایسه با گروه کنترل نشان دادند. در روز چهاردهم برای گروه‌های تحت درمان با SSFLO ۱۰٪، اپیتلیالیزاسیون مشاهده شد، در حالی که در گروه کنترل، این تنها ۳۳٪ بود. بنابراین، پتانسیل درمانی روغن بذر کتان، زمانی که در غلظت‌های پایین در فرمولاسیون‌های جامد دارویی استفاده شود، برای فرآیند ترمیم پوست پیشنهاد می‌شود. طی مطالعه Al-Ahmad و همکاران، تغییرات بافتی ناشی از استفاده روغن بذر کتان در حین ترمیم زخم بر روی ۴۵ خرگوش نر سفید نیوزلندی که در دو گروه دیابتی و غیردیابتی تقسیم شده بودند مورد ارزیابی قرار گرفت (۳۴). مطالعه در سه سطح: گروه درمان موضعی روغن بذر کتان، گروه کنترل مثبت (کرم فوسیدین ۲ درصد) و گروه کنترل منفی (بدون درمان) انجام شد. نمونه‌های بافت در روزهای چهارم، هفتم و چهاردهم پس از زخم برای آنالیز میکروسکوپی، پارامترهای هیستوپاتولوژیک شامل التهاب، اپیتلیال سازی مجدد، نئوواسکولاریزاسیون و نرخ بسته شدن سطح زخم بررسی شد. گروه‌های روغن بذر کتان (گروه دیابتی و غیردیابتی) کاهش قابل توجهی در نفوذ سلول‌های التهابی و افزایش در میزان بسته شدن زخم، اپیتلیالیزاسیون و رگ‌زایی در روز ۱۴ پس از درمان نشان دادند. در مطالعه Rafiee و همکاران، اثرات موضعی بذر کتان بر روند بهبود زخم بروی ۴۸ موش صحرایی نر با توجه به پارامترهای هیستومورفومتری و استریولوژیکی مورد بررسی قرار گرفت. ارزیابی‌های استریولوژیکی شامل میزان بسته شدن زخم، کلاژن، تخمین تراکم عروقی و فولیکول‌های مو، تکثیر فیبروبلاست، تراکم طول عروق و میانگین قطر بود. نتایج به طور معنی‌داری نشان داد، درمان موضعی با بذر کتان سبب افزایش روند بهبود زخم و بازسازی بافت آسیب دیده می‌شود (۳۵). در مطالعه Gebarowski و همکاران، دو نوع فیبر کتان اصلاح‌شده به عنوان پانسمان زخم و ترکیبات آن‌ها بر روی رده‌های سلولی (فیبروبلاست موش، فیبروبلاست پوستی طبیعی انسان، کراتینوسیت‌های اپیدرم طبیعی انسان، سلول‌های اندوتلیال میکروواسکولار پوست انسان، سلول‌های سرطانی اپیدرم، سلول‌های مونوسیت) مورد آزمایش قرار گرفت (۳۶). در آزمایشات از الیاف کتان سنتی (Nike) به عنوان شاهد استفاده شد. پس از ۴۸ ساعت از انکوباسیون کشت‌های سلولی با الیاف کتان، تکثیر و زنده ماندن سلول (Cell

(Genotoxicity)، سطح رادیکال‌های آزاد اکسیژن (ROS) مورد بررسی قرار گرفت.

(Viability & Proliferation)، تعداد سلول‌های آپوپتوز شده (Apoptotic) (Cell Cycle)، سمیت ژنتیکی (and Necrotic Cells)، چرخه سلولی

جدول ۱: روغن کتان به کار رفته جهت ترمیم زخم (wound healing) در مدل‌های حیوانی و *In vitro*

نویسنده، سال	نوع بذر کتان	روش استخراج	مدل مورد مطالعه	نوع زخم	روش مصرف	دوز مصرف	یافته‌ها
Styrczewska و همکاران (۲۰۱۵) (۴۱)	فیبر کتان	فرآیند برگشت شبنم	فیبروبلاست پوستی انسان و کراتینوسیت‌های اپیدرمی انسانی	سنجش خراش زخم در شرایط آزمایشگاهی	پانسمان زخم	یک بار در روز	عصاره فیبر کتان حاوی کاناپیدیول (CBD)، فیتواسترول‌ها و اسیدهای چرب غیراشباع است که در بهبود زخم‌ها بسیار موثر است. فعالیت پروتئینازهای ماتریکس متالو در سلول‌های پوست افزایش یافته است که نشان دهنده فعال شدن بازسازی اجزای خارج سلولی است. بیان سیتوکین‌ها توسط عصاره به روشی وابسته به کاناپیدیول کاهش یافت، اما-β سیتوسترول می‌تواند با CBD در مهار التهاب به طور هم‌افزایی عمل کند.
Farah pour و همکاران (۲۰۱۴) (۳۰)	روغن بذر کتان	فشار سرد	خرگوش نیوزلندی	برش	پماد	۵۰ میلی‌گرم یک بار در روز	روغن بذر کتان ۲ درصد به‌طور قابل توجهی اندازه زخم را کاهش داد، فیبروبلاست‌ها را در محل زخم پخش کرد و روند بهبود را در تمام روزهای پس از تشکیل زخم در مقایسه با گروه شاهد بهبود بخشید.
Dogoury و همکاران (۲۰۱۴) (۴۲)	روغن بذر کتان	فشار سرد	خرگوش نیوزلند	برش	پماد	یک بار در روز	مشاهدات نشان داد که تجویز روغن بذر کتان زمان لازم برای فاز التهابی را کاهش می‌دهد. حیوانات در گروه تحت درمان با FLO سلول‌های ایمنی (PMNI و IMC) به‌طور قابل توجهی پایین‌تر از گروه‌های کنترل پس از ۷ روز نشان دادند. هم‌چنین افزایش در توزیع فیبروبلاست و نئوواسکولاریزاسیون.
Datta و همکاران (۲۰۱۱) (۴۳)	روغن بذر کتان	آرپیتا آروماتیک، بنگلور، هند	موش سوئیسی ویستار	برش / برش	کرم امولسیون روغن	یک بار در روز به مدت ۱ ماه	روغن دانه کتان در مقایسه با گروه کنترل به‌طور قابل توجهی انقباض زخم، محتوای کلاژن بالاتر و قدرت شکستن پوست بهتر را نشان داد. بنابراین آن‌ها را به عنوان فرمولاسیون موثر ضد پیری پیشنهاد می‌کند.
Bardaa و همکاران (۲۰۱۶) (۴۴)	روغن بذر کتان	فشار سرد	موش سوئیسی ویستار	لیزر سوختگی	روغن ثابت	یک بار در روز ۰/۵۲ میکروگرم بر میلی‌متر مربع	در روز ۷، روغن بذر کتان در مقایسه با گروه شاهد و مرجع (۱/۴۹) سانتی‌متر مربع و ۰/۸۵ سانتی‌متر مربع) در زمان بهبودی (به ترتیب ۰ سانتی‌متر مربع، ۰/۱۵ سانتی‌متر مربع و ۰/۱۸ سانتی‌متر مربع) کاهش معنی‌داری نشان داد.
Trabelsi و همکاران (۲۰۲۰) (۴۵)	روغن بذر کتان	رسوب با اتانول ۹۵٪ تولید پودر پلی ساکارید محلول در آب	موش سوئیسی ویستار	لیزر سوختگی	پلی ساکارید جدید محلول در آب (LWSP)	یک بار در روز	LWSP اثر محافظتی بالایی در برابر آسیب DNA ناشی از رادیکال هیدروکسیل نشان داد. هیچ فعالیت همولیتیکی نسبت به گلبول‌های قرمز انسان مشاهده نشد. نتایج خواص امولسیون خوب و ظرفیت بالای آب (WHC) و نگه‌داری روغن (OHC) را نشان داد. علاوه بر این، استفاده از LWSP در محل زخم سوختگی به‌طور قابل توجهی درصد انقباض سوختگی (۹۸/۶٪) را پس از ۸ روز آسیب افزایش داد.
Synytysya و همکاران (۲۰۲۰) (۴۶)	صمغ بذر کتان	منجمد خشک شده	موش صحرایی ماده آلبینو ویستار	بریدن زخم‌ها	هیدروژل	یک بار در روز	هیدروژل صمغ بذر کتان به عنوان یک سیستم ویسکوالاستیک با ویسکوزیته بسیار کم تر مشخص شد. روند بهبودی با واسطه مولکول‌های زیستی ذکر شده را بهبود بخشید. هیدروژل‌های پلی ساکارید ممکن است چشم انداز مهمی در کاربرد بالینی داشته باشند.
Al-Ahmad و همکاران (۲۰۲۰) (۳۴)	دانه کتان	فشار سرد	خرگوش نیوزلند	برش	روغن ثابت	یک بار در روز	دانه کتان در هر دو گروه دیابتی و غیردیابتی کاهش قابل توجهی در نفوذ سلول‌های التهابی در روز ۱۴ نشان می‌دهد و افزایش قابل توجهی در میزان بسته شدن زخم نشان می‌دهد. هر دو گروه حیوانات دیابتی و غیردیابتی پتانسیل اپیتلیالیزه شدن مجدد بالایی را به ترتیب در روز ۴ و روز ۷ نشان می‌دهند. گروه مورد مطالعه بر روی حیوانات دیابتی با استفاده از بذر کتان، میزان نئوواسکولاریزاسیون بالایی را در روز ۱۴ در مقایسه با گروه حیوانات دیابتی کنترل مثبت نشان می‌دهد.

نویسنده، سال	نوع بذر کتان	روش استخراج	مدل مورد مطالعه	نوع زخم	روش مصرف	دوز مصرف	یافته‌ها
Beroual و همکاران (۲۰۱۷) (۴۷)	بذر کتان خام	پرس سرد	خرگوش نیوزلند	زخم‌های سوختگی	روغن بزرک خام	یک بار در روز به مدت ۲۸ روز	میزان انقباض زخم در سوختگی‌های تحت درمان با LSO که دوره بهبود قابل توجهی کوتاه‌تری نسبت به سایر درمان‌ها داشت، به‌طور معنی‌داری بیش‌تر بود. زخم‌های التیام یافته LSO شامل سلول‌های التهابی کم‌تر، بازسازی کامل اپیتلیوم با کاهش ضخامت درم تشکیل شده جدید، فیبروز محتاطانه، افزایش نئوواسکولاریزاسیون، افزایش تعداد رشته‌های کلاژن، فیبروبلاست‌ها و بسیاری از میوفیبروبلاست‌ها بود.
Jabbar و همکاران (۲۰۱۹) (۴۸)	دانه کتان	هگزان، دی کلرومتان و متان به‌عنوان حلال از طریق روش سوکسله	خرگوش نیوزلندی	برش	ژل بذر کتان	دو بار در روز	خاصیت ارتجاعی پوست در گروه بذر کتان به‌طور معنی‌داری بیش‌تر از سایرین بود. بذر کتان مقدار کشسانی را کاهش می‌دهد. از این‌رو، مدول کشسانی پوست یانگ در گروه بذر کتان بعد از ۱۴ روز بود، در حالی که هیچ تفاوت معنی‌داری در هر دو گروه فوسیدین و گروه بدون تیمار مشاهده نشد، بر این اساس عصاره بذر کتان نسبت به گروه‌های دیگر تکرارپذیرتر بود که اثربخشی قابل مقایسه در کشسانی و انبساط پوست نشان داد.

بخشیده است (۳۹). در مطالعه Deng و همکاران، هیدروژل کامپوزیت با سلولز و صمغ بذر کتان تهیه و خاصیت تورم‌پذیری، جذب دارو، زیست‌سازگاری و عملکرد هموستاتیک آن مورد بررسی قرار گرفت. نتایج تست MTT، آنالیز فلوسایتومتری و ارزیابی سم‌شناسی *in-vivo* نشان داد که هیدروژل کامپوزیت با سلولز و صمغ بذر کتان، زیست‌سازگاری خوبی داشته و می‌تواند برای بهبود عملکرد هموستاتیک و بهبود زخم موثر باشد (۴۰). مطالعات مختلف صورت گرفته بروی مدل‌های حیوانی (*in vivo*) و شرایط کشت سلول (*in vitro*)، روش‌های استخراج و فرمولاسیون بذر کتان و نتایج فرایند ترمیم زخم در جدول ۱ آورده شده است.

کارآزمایی‌های بالینی

پماد بذر کتان (Flaxseed ointment): در مطالعه Yousefzadeh و همکاران، کارآزمایی بالینی بر روی ۱۲۰ زن سزارین شده در سه گروه (پماد کتان، دارونما و کنترل) انجام شد (۴۹). در دو گروه پماد کتان و دارونما، پماد روی زخم سزارین به مدت ۸ روز متوالی و ۲ بار در روز و هر بار به اندازه یک بند انگشت استعمال شد. ترمیم زخم ۲۴ ساعت بعد از عمل، ۴ و ۸ روز پس از سزارین به وسیله مقیاس ریدا (REDA) سنجیده شد. براساس نتایج آزمون‌های آماری، بین گروه کتان با دارونما و کتان با کنترل از نظر ترمیم زخم سزارین در روزهای ۴ و ۸ پس از مداخله اختلاف آماری معنی‌داری وجود داشت. طی نتایج به دست آمده در این تحقیق و با توجه به کاهش نمره ریدا زخم سزارین پس از مداخله، روغن کتان به‌عنوان دارویی مناسب جهت ترمیم زخم سزارین به مادران توصیه شد.

مکمل غذایی (Dietary supplement): در مطالعه Masoumi و همکاران، اثرات ضدالتهابی و آنتی‌اکسیدانی روغن بذر کتان و روغن

نتایج به دست آمده تأثیر مثبت کتان را بر رده‌های سلولی مورد استفاده تأیید کرد. هر دو الیاف سنتی (Nike) و الیاف اصلاح شده ژنتیکی، تکثیر سلول‌های فیبروبلاست و کراتینوسیت‌ها را افزایش و سطح رادیکال‌های آزاد اکسیژن را کاهش دادند و بر ترمیم آسیب DNA تأثیر گذاشتند. در عین حال، الیاف کتان آزمایش شده اثر تکثیری بر روی رده سلولی نئوپلاستیک نداشتند. تغییرات ژنتیکی بر روی الیاف کتان در مقایسه با فیبرکتان سنتی، بر فعالیت تکثیرشوندگی فیبروبلاست‌ها، کراتینوسیت‌ها و اندوتلیوم میکروواسکولار موثرتر بود. در مرحله بعدی، ارزش انجام آزمایش‌های *in vivo* الیاف کتان اصلاح شده ژنتیکی وجود دارد. در مطالعه Draganescu و همکاران، خواص و اثر درمانی بذر کتان و ظرفیت التیام بخشی زخم در شرایط *in vitro* و *in vivo* روی موش‌های صحرایی ویستار نشان داده شد (۳۷). در مطالعه Farahpour، اثر دانه کتان و روغن پسته آتلانتیکا در ترمیم زخم ۸۰ خرگوش سفید نیوزیلندی مورد بررسی قرار گرفت (۳۸). براساس نتایج، پماد بذر کتان و روغن پسته به‌طور معنی‌داری توزیع سلول‌های پلی‌مورفونکلتر و تک‌هسته‌ای را کاهش داده و به طور قابل توجهی رگ‌زایی و تکثیر فیبروبلاست را بهبود بخشیده است. داده‌ها نشان می‌دهد که مصرف هم‌زمان پسته و بذر کتان با کوتاه کردن مرحله التهاب، افزایش سلولی و ترویج سنتز کلاژن، روند بهبودی را تسهیل می‌کند (۳۸). در همین راستا مطالعه دیگری، به‌منظور بررسی اثرات مصرف هم‌زمان عصاره هیدروآتانولی خارمریم (*St. John's wort*) و روغن بذر کتان بر تسریع در بهبود زخم بر روی ۷۲ موش صحرایی نر نژاد ویستار طراحی شد. براساس داده‌ها، عصاره هیدروآتانولی خارمریم و پماد روغن بذر کتان باعث کاهش سطح زخم و توزیع سلول‌های ایمنی پلی‌مورفونکلتر در ناحیه زخم و هم‌چنین افزایش تشکیل عروق جدید و فیبروپلازی شده و روند ترمیم زخم را بهبود

طور قابل توجهی ظرفیت آنتی‌اکسیدانی کل پلاسما (TAC) و غلظت گلوکاتانیون (GSH) افزایش یافت (۵۲). در مطالعه Spirt و همکاران، روغن بذر کتان به مدت ۱۲ هفته، روزانه با دوز ۲/۲ گرم اسیدهای چرب α -لینولنیک اسید و اسیدلینولئیک توسط زنان مبتلا به ضایعه پوستی مصرف شد (۵۳). در مقایسه با هفته صفر، قرمزی پوست و جریان خون کاهش یافت. هیدراتاسیون پوست پس از ۱۲ هفته درمان نسبت به هفته ۰ به طور قابل توجهی افزایش یافت. ارزیابی سطحی پوست زنده نشان داد که زبری و پوسته پوسته شدن پوست با روغن بذر کتان در مقایسه با هفته صفر و هفته ۱۲ به طور قابل توجهی کاهش یافته است (۵۳).

اثرات آنتی‌بیوفیلمی روغن کتان: در مطالعه Al-Mathkhury

و همکاران، فعالیت ضدباکتریایی و آنتی‌بیوفیلمی روغن بذر کتان بر روی برخی از پاتوژن‌های باکتریایی بررسی شد (۵۴). هیچ اثر مهاری در برابر اشریشیاکلی یا انتروکوکوس فکالیس مشاهده نشد. با این حال، اثرات متغیری بر علیه استافیلوکوکوس اورئوس مقاوم به متی‌سیلین (MRSA)، استافیلوکوکوس اورئوس حساس به متی‌سیلین (MSSA)، کلبسیلا پنومینا و استافیلوکوک اپیدرمیدیس ایجاد شد. بذر کتان فعالیت آنتی‌بیوفیلمی را در برابر تمام ایزوله‌های باکتریایی آزمایش شده (MRSA, MSSA, *K. pneumoniae* و *S. epidermidis*) نشان داد. زخم‌ها با استفاده از روغن بذر کتان بهبود یافتند. در نتیجه، روغن بذر کتان یک داروی جایگزین مناسب است که می‌توان از آن برای درمان زخم ناشی از عفونت باکتریایی استفاده کرد (۵۴). در همین راستا در مطالعه Pagano و همکاران، اثر ضدباکتریایی عصاره‌های خشک (D.E) و مایع (L.E) دانه کتان مورد ارزیابی قرار گرفت (۵۵). آنالیز شیمیایی نشان داد که D.E سرشار از لیگنان *secoisolariciresinol diglucoside* و L.E حاوی تری‌گلیسیرید غیراشباع حاوی لینولنیک اسید می‌باشد. D.E در مهار رادیکال‌های آزاد و کاهش بیان سایتوکاین‌های پیش‌التهابی مثل IL-6 نقش داشته و در درمان زخم پیشنهاد می‌شود. D.E و L.E بر علیه سویه *S. pyogenes* و D.E علیه استافیلوکوکوس اورئوس موثر است. تحقیقات نشان داده ترکیبی از D.E و L.E از رشد سویه‌هایی مثل استافیلوکوکوس اورئوس، *S. pyogenes*، *P. aeruginosa*، *E. coli* و *K. pneumoniae* که اغلب مسئول عفونت زخم پای دیابتی هستند جلوگیری می‌کنند (۵۵).

پانسمان‌های پزشکی (medical dressings): علی‌رغم استفاده

گسترده از پانسمان‌های پزشکی موجود به صورت تجاری، هنوز جستجو برای بیومواد مناسب تر جهت درمان زخم‌های سخت ترمیم شونده وجود دارد. کتان گیاهی است که هزاران سال است به عنوان پانسمان استفاده می‌شود (۵۶). فیبر کتان (Flax fibre) از نظر ترکیب با لیاف

زیتون بر نشانگرهای التهابی جهت تسهیل در بهبود زخم مورد بررسی قرار گرفت (۵۰). ۱۱۲ بیمار با سطح سوختگی کل (TBSA) ۲۰ تا ۵۰ درصد به طور تصادفی در ۴ گروه شامل روغن زیتون، روغن بذر کتان، مخلوط روغن زیتون و روغن بذر کتان و گروه کنترل تقسیم شدند و ۳۰ گرم روغن به مدت سه هفته به شکل خوراکی دریافت کردند پروتئین واکنشی C با حساسیت بالا (hs-CRP)، سطح فریتین و آلبومین به عنوان مارکرهای التهابی مورد بررسی قرار گرفت. بهبود زخم با عکسبرداری در روزهای ۲، ۸، ۱۵ و ۲۲ ارزیابی و در نرم‌افزار ImageJ آنالیز شد. بیش‌ترین کاهش در سطح hs-CRP و فریتین در مخلوط روغن زیتون و روغن بذر کتان مشاهده شد. بررسی استریولوژی، بهبود قابل توجهی را در بهبود زخم در پایان هفته دوم و سوم در مخلوط روغن زیتون و روغن بذر کتان نشان داد. نتایج نشان داد که میانگین مدت اقامت در بیمارستان در گروه‌های مداخله کوتاه‌تر از گروه کنترل بود، اما این کاهش از نظر آماری معنی‌دار نبود. بر اساس یافته‌ها، ترکیب روغن‌های گیاهی ممکن است باعث کاهش التهاب و بهبود زخم در بیماران سوختگی شود. در کارآزمایی بالینی Babajafari و همکاران، تأثیر مکمل پروتئین ایزوله سویا (ISP) با روغن بذر کتان (FO) بر مارکرهای التهابی، استرس اکسیداتیو، پروتئین‌های فاز حاد و بهبود زخم ۱۸۸ بیمار سوختگی مورد بررسی قرار گرفت (۵۱). ۷۳ بیمار واجد شرایط (سوختگی ۲۰ تا ۵۰ درصد) به طور تصادفی در ۳ گروه، آرد گندم (wheat flour) + روغن ذرت (CO)، ISP + FO و ISP + CO را به مدت ۳ هفته دریافت کردند. hs-CRP، مالون دی‌آلدئید (MDA)، سوپراکسید دیسموتاز (SOD)، فریتین، آلبومین و ترانسفرین اندازه‌گیری و ناحیه زخم با تست استریولوژیک بررسی شد. نتایج نشان داد مکمل‌های تغذیه‌ای با ISP و FO ممکن است استرس اکسیداتیو و التهاب پس از سوختگی را کاهش داده و منجر به بهبود زخم در بیماران سوختگی شود (۵۱). در مطالعه Soleimani و همکاران، پاسخ‌های بالینی و متابولیکی مصرف مکمل اسیدهای چرب امگا ۳ روغن بذر کتان در ۶۰ بیمار مبتلا به زخم پای دیابتی (DFU) گرید ۳ طی یک کارآزمایی تصادفی، دوسوکور، کنترل شده با دارونما مورد بررسی قرار گرفت (۵۲). بیماران در دو گروه (هر گروه ۳۰ نفر) برای دریافت ۱۰۰۰ میلی‌گرم اسیدهای چرب امگا ۳ از مکمل‌های روغن بذر کتان یا دارونما دو بار در روز به مدت ۱۲ هفته، تقسیم شدند. پس از مداخله ۱۲ هفته‌ای، در مقایسه با دارونما، مکمل اسیدهای چرب امگا ۳ منجر به کاهش قابل توجهی در طول، عرض و عمق زخم شد. کاهش قابل توجهی در غلظت انسولین سرم، مقاومت به انسولین و میزان HbA1c و افزایش قابل توجهی در شاخص بررسی کمی حساسیت به انسولین پس از مصرف مکمل با اسیدهای چرب امگا ۳ مشاهده شد. مقادیر hs-CRP کاهش و به

جهت حمل اکسیژن و مواد مغذی به بافت‌های تازه شکل گرفته است (۶۶). در مطالعات مختلف نشان داده شده بعد استفاده از روغن کتان، تشکیل عروق خونی و رگ‌زایی به دلیل ترشح فاکتور رشد عروق VEGF در محل زخم افزایش یافته است (۶۷). این اثر می‌تواند به دلیل وجود مقادیر متنوعی از چربی‌های ضروری مهم از جمله امگا-۳ و امگا-۶ در روغن دانه کتان باشد، که در نهایت باعث تحریک تولید ترکیباتی از جمله پروستاگلاندین‌ها، ترمبوسکان‌ها و لکوترین‌ها و در نتیجه بروز انواع اثرات بیولوژیکی از جمله رگ‌زایی می‌گردد (۶۸، ۶۹، ۷۰). بررسی مطالعات نشان داده است استفاده از فراورده‌های بذر کتان به صورت موضعی، مکمل‌های غذایی، پانسمان و بیوفیلم می‌تواند موجب افزایش سرعت ترمیم زخم با کاهش میزان اندازه زخم و مهاجرت سلول‌های آماسی چند هسته‌ای به محل زخم و هم‌چنین افزایش رگ‌زایی عروق و فیبروپلازی گردد. به‌نظر می‌رسد فرمولاسیون دارویی روغن بذر کتان تأثیر مثبتی بر بهبود زخم دارد و مطالعات جامع و گسترده‌ای برای ارزیابی انتقال مواد شیمیایی گیاهی بذر کتان جهت ترمیم پوست آسیب دیده مورد نیاز است. در مقایسه بین مطالعات، تفاوت‌ها و تنوع بالائی از فرم ترکیب استفاده شده و هم‌چنین دوز و الگوی مصرف ترکیب استخراجی از بذر کتان به چشم می‌خورد (جدول ۱). حتی نمونه‌های زخم مورد بررسی و الگوی زخم نیز بین مطالعات کاملاً متفاوت بوده است و همین مسئله گاه دلیل تفاوت در نتایج بالینی و تجربی حاصل از استفاده از روغن یا فیبر کتان در ترمیم زخم محسوب می‌شود. به عنوان مثال، ویژگی‌های هیستوپاتولوژیک زخم‌های حاصل از برش و زخم‌های حاصل از سوختگی کاملاً متفاوت هستند و آشکار است که این مسئله به‌عنوان فاکتوری مخدوشگر در ارزیابی اثربخشی عصاره روغن بذر کتان در ترمیم زخم محسوب می‌شود. هم‌چنین دوز مصرفی و دفعات مصرف عصاره مربوطه در مطالعات کاملاً متفاوت بوده و باز به‌عنوان فاکتوری مرتبط با میزان اثربخشی در ترمیم زخم لحاظ شده است. لذا علی‌رغم این‌که تقریباً در کلیه مطالعات بالینی و تجربی بر اثربخشی این ماده در ترمیم زخم اشاره شده است، تفاوت در میزان و شدت این اثربخشی مورد انتظار خواهد بود.

منابع

1. George Broughton, I., Janis, J.E. and Attinger, C.E., 2006. Wound healing: an overview. *Plastic and reconstructive surgery*. 117(7S): 1e-S-32e-S. doi: 10.1097/01.prs.0000222562.60260.f9
2. George Broughton, I., Janis, J.E. and Attinger, C.E., 2006. The basic science of wound healing. *Plastic and reconstructive surgery*. 117(7S): 12S-34S. doi: 10.1097/01.prs.0000225430.42531.c2

پنبه متفاوت است و عمدتاً حاوی پلیمرهای پلی ساکاریدی مختلف مانند سلولز (۷۰٪ وزن الیاف) و همی سلولز است که توسط پکتین و پلیمر فنلی لیگنین احاطه می‌شود (۵۷). در مطالعه Styrczewska و همکاران، از فیبر کتان به‌عنوان یک پانسمان زخم و تأثیر آن بر تکثیر فیبروبلاست و به‌عنوان یک عامل ضدالتهابی و التیام‌زخم استفاده شد (۵۸). فعالیت متالوپروتئینازهای ماتریکس در سلول‌های پوست افزایش یافته که نشان‌دهنده فعال شدن بازسازی اجزای خارج سلولی است. در این مطالعه اجزای آگرایز فیبرکتان به‌عنوان فعال‌کننده‌های ترمیم زخم، همراه با کانابیدیول ضدالتهابی عمل کرده و باعث مهاجرت و تکثیر سلولی در محل زخم و نهایتاً تسهیل در فرایند ترمیم شده است. نتایج Real-time PCR اثربخشی عصاره کتان در مهار بیان ژن‌های پیش‌التهابی (اینترلوکین‌های $\beta 1$ و $\beta 6$ ، سیکلواکسیژناز ۲) در فیبروبلاست‌های پوست را نشان داد. هم‌چنین به‌طور قابل توجهی بیان سرکوبگر سایتوکاین و سیگنالینگ کموکاین ۱ را که یک ژن ضدالتهابی است فعال کرده و بر پاسخ سلولی به محرک‌های آگزوزن (LPS باکتریایی) و $TNF-\alpha$ در سطح سیگنالینگ تأثیر می‌گذارد.

بحث: زخم‌ها که با آسیب‌های بافتی همراه هستند رویدادهای اجتناب‌ناپذیری هستند که می‌توانند به‌دلیل عوامل فیزیکی، شیمیایی و بیولوژیکی ایجاد شوند (۵۹، ۶۰). فرآیند بهبود زخم پیچیده است زیرا عوامل زیادی دخیل می‌باشد و شامل جمعیت‌های سلولی متعدد، ماتریکس خارج سلولی و عمل واسطه‌های محلول مانند فاکتورهای رشد و سیتوکین‌ها است (۶۱). انتخاب یک داروی موثر و ایمن برای اطمینان از روند بهبودی خوب ضروری است. داروهای گیاهی بی‌خطر و موثر در نظر گرفته می‌شوند. بذر کتان گیاهی موثر در ترمیم زخم است و دهه‌هاست که به‌عنوان یک عامل التیام‌دهنده سنتی مورد استفاده قرار می‌گیرد (۶۲). فعالیت‌های زیستی عصاره بذر کتان اثرات مفید بسیاری مانند اثرات ضدمیکروبی، آنتی‌اکسیدانی و ضد التهابی را نشان می‌دهد. نشان داده شده است که بذر کتان اثرات مثبتی بر روی بسیاری از انواع زخم‌ها مانند ترمیم زخم‌های پوستی، ترمیم زخم‌های سوختگی، ترمیم استخوان داشته و علاوه بر آن اثرات ضدباکتریایی نیز دارد (۶۳). مطالعات متعدد حیوانی و انسانی در ارتباط با اثربخشی روغن دانه کتان در فرایند ترمیم زخم انجام شده است. مرحله اول فرایند ترمیم زخم، مرحله التهابی می‌باشد که طولانی شدن آن، باعث افزایش مدت زمان درمان می‌گردد (۶۴). روغن دانه کتان یک منبع غنی از اسیدهای چرب اشباع نشده (PUFAs): Polyunsaturated fatty acids است. گزارش شده روغن دانه کتان، موجب کاهش شاخص واکنش حساسیت پوستی و التهاب می‌شود و می‌تواند با کاهش سلول‌های ایمنی، در درمان بیماری‌های خود ایمنی و بیماری‌های التهابی مفید باشد (۶۵). آنزیم‌ها یک پدیده مورد نیاز

- medicine & modern functional food. *Journal of Food Science and Technology*. 51(9): 1633-1653. doi: 10.1007/s13197-013-1247-9
17. **Cunnane, S.C., Ganguli, S., Menard, C., Liede, A.C., Hamadeh, M.J., Chen, Z.Y., Wolever, T.M. and Jenkins, D.J., 1993.** High α -linolenic acid flaxseed (*Linum usitatissimum*): some nutritional properties in humans. *British Journal of Nutrition*. 69(2): 443-453. doi: 10.1079/bjn19930046
 18. **Rodriguez-Leyva, D., Dupasquier, C.M.C., McCullough, R., Pierce, G.N., 2010.** The cardiovascular effects of flaxseed and its omega-3 fatty acid, alpha-linolenic acid. *Canadian Journal of Cardiology*. 26(9): 489-496. doi: 10.1016/s0828-282x(10)70455-4
 19. **Thompson, L.U., Rickard, S.E., Orcheson, L.J. and Seidl, M.M., 1996.** Flaxseed and its lignan and oil components reduce mammary tumor growth at a late stage of carcinogenesis. *Carcinogenesis*. 17(6): 1373-1376. doi: 10.1093/carcin/17.6.1373
 20. **Prasad, K., 2005.** Hypocholesterolemic and antiatherosclerotic effect of flax lignan complex isolated from flaxseed. *Atherosclerosis*. 179(2): 269-275. doi: 10.1016/j.atherosclerosis.2004.11.012
 21. **Bloedon, L.T. and Szapary, P.O., 2004.** Flaxseed and cardiovascular risk. *Nutrition reviews*. 62(1): 18-27. doi: 10.1111/j.1753-4887.2004.tb00002.x
 22. **Reza, G. and Mohammad, A., 2014.** Novel advancements in wound healing. *Journals of Birjand University of Medical Sciences*. 21(1): 1-19. (In Persian)
 23. **Doillon, C.J., Dunn, M.J., Bender, E. and Silver, F.H., 1985.** Collagen fiber formation in repair tissue: development of strength and toughness. *Collagen and related research*. 5(6): 481-492. doi: 10.1016/s0174.173x(85)80002-9
 24. **Velnar, T., Bailey, T. and Smrkolj, V., 2009.** The wound healing process: an overview of the cellular and molecular mechanisms. *Journal of International Medical Research*. 37(5): 1528-1542. doi: 10.1177/147323000903700531
 25. **Kirsner, R.S. and Eaglstein, W.H., 1993.** The wound healing process. *Dermatologic clinics*. 11(4): 629-640.
 26. **Demling, R.H., 2009.** Nutrition, anabolism, and the wound healing process: an overview. *Eplasty*. 9.
 27. **Enoch, S. and Leaper, D.J., 2008.** Basic science of wound healing. *Surgery*. 26(2): 31-37.
 28. **Koch, A.E., Polverini, P.J., Kunkel, S.L., Harlow, L.A., DiPietro, L.A., Elner, V.M., Elner, S.G. and Strieter, R.M., 1992.** Interleukin-8 as a macrophage derived mediator of angiogenesis. *Science*. 258(5089): 1798-1801. doi: 10.1126/science.1281554
 29. **Czemplik, M., Kulma, A., Bazela, K. and Szopa, J., 2012.** The biomedical potential of genetically modified flax seeds overexpressing the glucosyltransferase gene. *BMC complementary and alternative medicine*. 12(1): 1-10. doi: 10.1186/1472-6882-12-251
 30. **Krizanova, O., Penesova, A., Sokol, J., Hokynkova, A., Samadian, A. and Babula, P., 2022.** Signaling pathways in cutaneous wound healing. *Front Physiology*. 13: 1030851. doi: 10.3389/fphys.2022.1030851
 31. **Farahpour, M., 2011.** Wound healing activity of flaxseed *Linum usitatissimum* L. in rats. *African Journal of Pharmacy and Pharmacology*. 5.
 32. **Beroual, K., Agabou, A., Abdeldjelil, M.Ch., Boutaghane, N., Haouam, S. and Hamdi-Pacha, Y., 2017.** Evaluation of crude flaxseed (*Linum usitatissimum* l) oil in burn wound healing in new zealand rabbits. *African journal of*
 3. **Pourmahdi, O., Modshagh, I., Moadi gardeshi, T. and Gholami-Ahangarn, M., 2023.** Comparison of the effect of ointment containing Citrus aurantium extract with phenytoin ointment on wound healing. *Journal of Animal Environment*. 14(4): 101-108. doi: 10.22034/AEJ.2022.317994.2699 (In Persian)
 4. **Tabib, M., 2011.** Genetic diversity of *Eretmochelys imbricata* in Kish and Qeshm islands using D-loop sequencing of mitochondrial genome. *Journal of Animal Environment*. 3(1): 1-6. (In Persian)
 5. **Krizanova, O., Penesova, A., Sokol, J., Hokynkova, A., Samadian, A. and Babula, P., 2022.** Signaling pathways in cutaneous wound healing. *Front Physiology*. 13: 1030851. doi: 10.3389/fphys.2022.1030851
 6. **Yudi, D., Jinyuan, Ch., Jinyu, H., Xushan, Y., Xudong, Z., Sijie, Y. and Wenzhen, L., 2020.** Preparation and characterization of cellulose/flaxseed gum composite hydrogel and its hemostatic and wound healing functions evaluation. *Cellulose*. 27: 3971-3988.
 7. **Sharifi, R., Rastegar, H., Kamalinejad, M., Dehpour, A.R., Tavangar, S.M., Paknejad, M., Mehrabani Natanzi, N., Ghannadian, N., Akbari, M. and Pasalar, P., 2012.** Effect of topical application of silymarin (*Silybum marianum*) on excision wound healing in albino rats. *Acta Medica Iranica*. 50(9): 583-588. PMID: 23165806
 8. **Purohit, S.K, Solanki, R., Soni, S.K. and Mathur, V., 2012.** Experimental evaluation of *Aloe vera* leaves pulp as topical medicament on wound healing. *International Journal of Pharmacological Research*. 2(3): 110-112. doi: 10.7439/ijpr.v2i3.702
 9. **Asadpour, R., 2013.** Protective effects of garlic aqueous extract (*Allium sativum*), vitamin E, and N-acetylcysteine on reproductive quality of male rats exposed to lead. in *Veterinary research forum: an international quarterly journal*. Faculty of Veterinary Medicine, Urmia University, Urmia, Iran. (In Persian)
 10. **Tang, W. and Eisenbrand, G., 2013.** Chinese drugs of plant origin: chemistry, pharmacology, and use in traditional and modern medicine. *Springer Science & Business Media*. 1056 p.
 11. **Khan, K.Y., Khan, M., Ahmad, M. and Hussain, I., 1930.** Hypoglycemic potential of genus *Ficus* L.: A review of ten years of plant based medicine used to cure diabetes (2000-2010). *Journal of Applied Pharmaceutical Science*. 1(6): 223-227.
 12. **Farahpour, M. and Habibi, M., 2012.** Evaluation of the wound healing activity of an ethanolic extract of Ceylon cinnamon in mice. *Veterinárni Medicína*. 57(1): 53-57. doi: 10.17221/4972-VETMED
 13. **Nesbitt, P.D. and Thompson, L.U., 1997.** Lignans in homemade and commercial products containing flaxseed. *Nutrition and Cancer*. 29(3): 222-227. doi: 10.1080/01635589709514628
 14. **Otranto, M., Do Nascimento, A.P. and Monte Alto Costa, A., 2010.** Effects of supplementation with different edible oils on cutaneous wound healing. *Wound Repair and Regeneration*. 18(6): 629-636. doi: 10.1111/j.1524-475X.2010.00617.x
 15. **Farahpour, M.R., Taghikhani, H. and Habibi, M., 2011.** Wound healing activity of flaxseed *Linum usitatissimum* L. in rats. *African Journal of Pharmacy and Pharmacology*. 5(21): 2386-2389. doi: 10.5897/AJPP11.258
 16. **Goyal, A., Sharma, V., Upadhyay, N., Gill, S. and Sihag, M., 2014.** Flax and flaxseed oil: an ancient

45. Trabelsi, I., Ben Slima, S., Ktari, N., Bardaa, S., Elkaroui, K., Abdeslam, A. and Ben Salah, R., 2020. Purification, composition and biological activities of a novel heteropolysaccharide extracted from *Linum usitatissimum* L. seeds on laser burn wound. *International Journal of Biological Macromolecules*. 144: 781-790. doi: 10.1016/j.ijbiomac.2019.10.077
46. Synytsya, A., Poučková, P., Zadinová, M., Troshchynska, Y., Štětina, J., Synytsya, A., Saloň, I. and Král, V., 2020. Hydrogels based on low-methoxyl amidated citrus pectin and flaxseed gum formulated with tripeptide glycyl-L-histidyl-L-lysine improve the healing of experimental cutting wounds in rats. *International Journal of Biological Macromolecules*. 165: 3156-3168. <https://doi.org/10.1016/j.ijbiomac.2020.09.251>
47. Beroual, K., Agabou, A., Abdeldjelil, M.Ch., Boutaghane, N., Haouam, S. and Hamdi-Pacha, Y., 2017. Evaluation of crude flaxseed (*Linum usitatissimum* L.) oil in burn wound healing in New Zealand rabbits. *African Journal of Traditional, Complementary and Alternative Medicines*. 14(3): 280-286. doi: 10.21010/ajtcam.v14i3.29
48. Abdul Jabbar, O., Kashmoola, M.A., Mustafa Al-Ahmad, B.E., Mokhtar, K.I., Muhammad, N., Abdul Rahim, R. and Qouta, L.A., 2019. The Effect of Flaxseed Extract on Skin Elasticity of The Healing Wound In Rabbits. *IJUM Medical Journal Malaysia*. 18(1): 5-12. <https://doi.org/10.31436/imjm.v18i1.230>
49. Soleimani, M., Yousefzadeh, S., Salari, R., Mousavi Vahed, S.H. and Mazloum, S.R., 2019. The effects of flaxseed ointment on cesarean wound healing: randomized clinical trial. *Iranian Journal of Obstetrics, Gynecology and Infertility*. 22(9): 64-71. doi: 10.22038/ijogi.2019.14003 (In Persian)
50. Masoumi, S., Ghanbari, A., Paryad, E., Kazemnezhad Leyli, E., Mahdavi-Roshan, M. and Mobayen, M., 2019. Effects of flaxseed oil and olive oil on markers of inflammation and wound healing in burn patients: a randomized clinical trial. 9th national burn congress, Tehran, <https://civilica.com/doc/1001863> (In Persian)
51. Babajafari, S., Akhlaghi, M., Mazloomi, S.M., Ayaz, M., Noorafshan, A., Jafari, P. and Hojhabrmanesh, A., 2018. The effect of isolated soy protein adjunctive with flaxseed oil on markers of inflammation, oxidative stress, acute phase proteins, and wound healing of burn patients; a randomized clinical trial. *Burns*. 44(1): 140-149. doi: 10.1016/j.burns.2017.05.014
52. Soleimani, Z., Hashemdokht, F., Bahmani, F., Taghizadeh, M., Memarzadeh, M.R. and Asemi, Z., 2017. Clinical and metabolic response to flaxseed oil omega-3 fatty acids supplementation in patients with diabetic foot ulcer: A randomized, double blind, placebo controlled trial. *Journal of Diabetes and its Complications*. 31(9): 1394-1400. doi: 10.1016/j.jdiacomp.2017.06.010
53. De Spirt, S., Stahl, W., Tronnier, H., Sies, H., Bejot, M., Maurette, J.M. and Heinrich, U., 2008. Intervention with flaxseed and borage oil supplements modulates skin condition in women. *British Journal of Nutrition*. 101(3): 440-445. doi: 10.1017/S0007114508020321
54. Al-Mathkhury, H.J.F., Al-Dhamin, A.S. and Al-Taie, K.L., 2016. Antibacterial and antibiofilm activity of flaxseed oil. *Antibact. Antibiofilm Act. Flaxseed Oil*. 57(2B): 1086-1095.
55. Pagano, C., Baiocchi, C., Beccari, T., Blasi, F., Cossignani, L., Ceccarini, M.R., Orabona, C., Orecchini, E., Raimo, E.D., Primavilla, S., Salvini, L., Michele, A.D., Perioli, traditional, complementary, and alternative medicines. 14(3): 280-286. doi: 10.21010/ajtcam.v14i3.29
33. de Souza Franco, E., 2012. Effect of a Semisolid Formulation of *Linum usitatissimum* L. (Linseed) Oil on the Repair of Skin Wounds. *Evidence-based complementary and alternative medicine*. 270752. doi: 10.1155/2012/270752
34. Al-Ahmad, B.M., 2020. Histopathological changes of the flaxseed extract on skin wound healing in diabetic rabbits. *Open Access Macedonian Journal of Medical Sciences*. 8(A): 881-892. doi: 10.3889/oamjms.2020.5145
35. Rafiee, Sh., Nekouyian, N., Hosseini, S., Sarabandi, F., Chavoshi-Nejad, M., Mohsenikia, M., Yadollah-Damavandi, S., Seifae, A., Jangholi, E., Eghtedari, D., Najafi, H. and Ashkani-Esfahani, S., 2017. Effect of Topical *Linum usitatissimum* on Full Thickness Excisional Skin Wounds. *Trauma Monthly*. 22(6): e64930. doi: 10.5812/traumamon.39045
36. Gębarowski, T., Wiatrak, B., Janeczek, M., Żuk, M., Pistor, P. and Gašiorowski, K., 2020. Were our Ancestors Right in Using Flax Dressings? Research on the Properties of Flax Fibre and Its Usefulness in Wound Healing. *Oxidative Medicine and Cellular Longevity*. 1682317. doi: 10.1155/2020/1682317
37. Draganescu, D., Ibanescu, C., Tamba, B.I., Andritoiu, C.V., Dodi, G. and Popa, M.I., 2015. Flaxseed lignan wound healing formulation: Characterization and in vivo therapeutic evaluation. *International Journal of Biological Macromolecules*. 72: 614-623. doi: 10.1016/j.ijbiomac.2014.09.012
38. Farahpour, M.R. and Fathollahpour, S., 2015. Topical co-administration of flaxseed and pistachio ointment promoted wound healing; evidence for histopathological features. *Comparative Clinical Pathology*. 24(6): 1455-1461. doi: 10.1007/s00580-015-2097-9
39. Farahpour, M., 2014. Evaluation of the combined effect of St John's wort hydroethanolic flower extract and flaxseed oil on skin wound healing -in rats. *Veterinary Clinical Pathology*. 81(29): 417-426.
40. Deng, Y., Chen, J., Huang, J. and Yang, X., 2020. Preparation and characterization of cellulose/flaxseed gum composite hydrogel and its hemostatic and wound healing functions evaluation. *Cellulose*. 27(7): 3971-3988. doi: 10.1007/s10570-020-03055-3
41. Styrzewska, M., Kostyn, A., Kulma, A., Majkowska Skrobek, G., Augustyniak, D., Prescha, A., Czuj, T. and Szopa, J., 2015. Flax fiber hydrophobic extract inhibits human skin cells inflammation and causes remodeling of extracellular matrix and wound closure activation. *BioMed research international*. 862391. doi: 10.1155/2015/862391
42. Dogoury, H.G., Farahpour, M.R. and Amniattalab, A., 2014. Comparison effect of chamomile (*Chamomilla recutita*) hydroethanolic extract and flaxseed oil (*Linum usitatissimum*) alone and simultaneous administration with nitrofurazone in wound healing process. *Indian Journal of Fundamental and Applied Life Sciences*. 5(1): 216-223.
43. Datta, H.S., Mitra, S.K. and Patwardhan, B., 2011. Wound healing activity of topical application forms based on ayurveda. *Evidence-Based Complementary and Alternative Medicine*. 134378. doi: 10.1093/ecam/nep015
44. Bardaa, S., Chabchoub, N., Jridi, M., Moalla, D., Mseddi, M., Rebai, T. and Sahnoun, Z., 2016. The effect of natural extracts on laser burn wound healing. *Journal of Surgical Research*. 201(2): 464-472. doi: 10.1016/j.jss.2015.11.052

- mediators. 135: 21-26. doi: 10.1016/j.prostaglandins.2018.02.003
70. **Joshi, A., Hegde, M. and Zanwar, A., 2022.** Flaxseed oil and palm olein blend to improve omega-6: Omega-3 ratio. *Journal of Food Science and Technology*. 59(2): 498-509. doi: 10.1007/s13197-021-05033-4
- L. and Ricci, M., 2021.** Emulgel Loaded with Flaxseed Extracts as New Therapeutic Approach in Wound Treatment. *Pharmaceutics*. 13(8): 1107. doi: 10.3390/pharmaceutics13081107
56. **Lovett, R., 1895.** The Flaxseed-Meal Poultice as a Sterile Dressing. *The Boston Medical and Surgical Journal*. 132(14): 329-330. doi: 10.1056/NEJM189504041321404
57. **Gorshkova, T.A., Wyatt, S.E., Salnikov, V.V., Gibeaut, D.M., Ibragimov, M.R., Lozovaya, V.V. and Carpita, N.C., 1996.** Cell-wall polysaccharides of developing flax plants. *Plant Physiology*. 110(3): 721-729 doi: 10.1104/pp.110.3.721.
58. **Styrczewska, M., Kostyn, A., Kulma, A., Majkowska-Skrobek, G., Augustyniak, D., Prescha, A., Czuj, T. and Szopa, J., 2015.** Flax Fiber Hydrophobic Extract Inhibits Human Skin Cells Inflammation and Causes Remodeling of Extracellular Matrix and Wound Closure Activation. *BioMed Research International*. 862391. doi: 10.1155/2015/862391
59. **Ferreira, M.C., Tuma Jr, P., Carvalho, V.F. and Kamamoto, F., 2006.** Complex wounds. *Clinics*. 61(6): 571-578. doi: 10.1590/s1807-59322006000600014
60. **Percival, N.J., 2002.** Classification of wounds and their management. *Surgery (Oxford)*. 20(5): 114-117. doi: 10.1383/surg.20.5.114.14626
61. **Wild, T., Rahbarnia, A., Kellner, M., Sobotka, L. and Eberlein, T., 2010.** Basics in nutrition and wound healing. *Nutrition*. 26(9): 862-866. doi: 10.1016/j.nut.2010.05.008
62. **Beroual, K., Agabou, A., Abdeldjelil, M.Ch., Boutaghane, N., Haouam, S. and Hamdi-Pacha, Y., 2017.** Evaluation of crude flaxseed (*Linum usitatissimum* L.) oil in burn wound healing in New Zealand rabbits. *African Journal of Traditional, Complementary and Alternative Medicines*. 14(3): 280-286. doi: 10.21010/ajtcam.v14i3.29
63. **Long, J.J., Fu, Y., Zu, Y., Li, J., Wang, W., Gu, Ch. And Luo, M., 2011.** Ultrasound-assisted extraction of flaxseed oil using immobilized enzymes. *Bioresource technology*. 102(21): 9991-9996. doi: 10.1016/j.biortech.2011.07.104
64. **Tumen, I., Süntar, I., Keleş, H. and Küpeli Akkol, E., 2012.** A therapeutic approach for wound healing by using essential oils of Cupressus and Juniperus species growing in Turkey. *Evidence-based complementary and alternative medicine*. 728281 doi: 10.1155/2012/728281
65. **Boelsma, E., Hendriks, H.F. and Roza, L., 2001.** Nutritional skin care: health effects of micronutrients and fatty acids. *The American journal of clinical nutrition*. 73(5): 853-864. doi: 10.1093/ajcn/73.5.853
66. **Estevão, L.R.M., 2013.** Effects of aroeira (*Schinus terebinthifolius* Raddi) oil on cutaneous wound healing in rats. *Acta Cirurgica Brasileira*. 28(3): 202-209. doi: 10.1590/s0102-86502013000300008
67. **Rafiee, S., Nekouyan, N., Hosseini, S. and Sarabandi, F., 2017.** Effect of topical linum usitatissimum on full thickness excisional skin wounds. *Trauma Monthly*. 22(6): e64930. doi: 10.5812/traumamon.39045
68. **Zimmerman, D. and Feng, P., 1978.** Characterization of a prostaglandin-like metabolite of linolenic acid produced by a flaxseed extract. *Lipids*. 13(5): 313-316.
69. **Yadav, R.K., Singh, M., Roy, S., Ansari, M.N., Saeedan, A.S. and Kaithwas, G., 2018.** Modulation of oxidative stress response by flaxseed oil: Role of lipid peroxidation and underlying mechanisms. *Prostaglandins & other lipid*